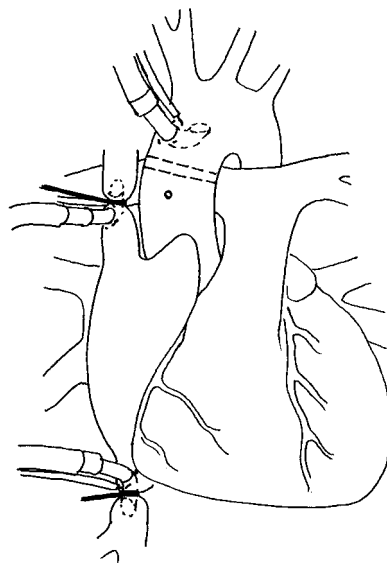

KOMPENDIUM I THORAXKIRURGI

for medisinske studenter

*Leidulf Segadal, prof. dr. med.
Ketil Grong, prof. dr. med.
Lodve Stangeland, 1.aman. dr. med.*



Institutt for Kirurgiske fag

*Det medisinske fakultet
Universitetet i Bergen
3.utg.-2003*

Målsetting med kompendiet

Hensikten med dette kompendiet er ikke å erstatte lærebøker eller forelesningsreferater. Den tid som er viet undervisning i thoraxkirurgi er ikke tilstrekkelig til gjennom forelesninger eller klinikker å omfatte alle hovedemnene innen faget. Kompendiet tar derfor sikte på å gi en oversikt over disse på en sammenfattende måte og med retningslinjer for en vektlegning, slik at studentene kan innhente kunnskap som den formaliserte undervisning ikke har kunnet gi dem. Både lærebøker, klinikker og forelesninger vil gå dypere inn i de forskjellige emner, men kompendiet vil kunne brukes til en summarisk repetisjon.

Det er lagt vekt på å gi en terminologisk oversikt, blant annet ved å presentere de fleste av de akronymer som er vanlig brukt internasjonalt og som man vil finne i faglitteratur og rapporter, f.eks. epikriser.

Den første utgaven av kompendiet vil utvilsomt bære preg av manglende korrektiv fra studentene selv.

En del av målsetningen er å forbedre innholdet gjennom en kontinuerlig prosess hvor studentene er hovedaktører. Kritiske tilbakemeldinger er derved en forutsetning og imøtesees.

August 1995

2. utgave

Ved opptrykk av kompendiet har det vært gjenstand for mindre revisjoner. I tillegg til ortografiske og andre rettinger er det skjedd en del oppdateringer og tilføyelser i takt med fagets raske utvikling.

mars 1997

3. utgave

Ved dette opptrykket har det vært lagt vekt vesentlig på faglig oppdatering.

april 2003

Undervisningsmålsetning	4
Thorax-kirurgisk seksjon	4
Generell thoraxkirurgi	5
<i>Klinisk undersøkelse</i>	5
<i>Pneumothorax</i>	6
<i>Hematothorax</i>	7
<i>Hydro/chylothorax</i>	7
<i>Empyem</i>	7
<i>Hemopericard og hjertetamponade</i>	7
<i>Thoracotomi</i>	8
<i>Thoracoskopisk kirurgi og mediastinoskopi</i>	8
<i>Thoraxdrenasje</i>	8
Hjertekirurgi	10
<i>Postoperativ overvåking og behandling</i>	11
<i>Postoperative komplikasjoner</i>	11
<i>Ischemisk hjertesykdom</i>	14
<i>Klaffelidelser</i>	19
<i>Aortakirurgi</i>	30
<i>Medfødte hjertelidelser</i>	35
<i>Medfødte hjertelidelser</i>	35
Lungekirurgi	48
<i>Operasjonsprosedyrer</i>	48
<i>Spontanpneumothorax</i>	49
<i>Lungesvulster</i>	51
<i>Volumreducerende lungekirurgi</i>	55
Mediastinum	56
Thoraxvegg	57
<i>Reseksjon av thoraxvegg</i>	57
<i>Thoraxplastikk</i>	57
<i>Thoraxapertursyndrom</i>	57
Thoraxskader	60
<i>Costafraktur</i>	60

<i>Flail-chest</i>	62
<i>Sternumfraktur</i>	62
<i>Kompresjonsskader</i>	63
<i>Penetrerende skader</i>	63
<i>Aksellerasjonsskader</i>	64
<i>Oversikt - thoraxskader</i>	65
Transplantasjon	66
<i>Hjertetransplantasjon</i>	66
<i>Lungetransplantasjon</i>	66
<i>Hjertelungetransplantasjon</i>	67
<i>Xeno-transplantasjon</i>	67
Prosedyrer	68
<i>Pleurapunksjon</i>	68
<i>Innleggelse av thoraxdren</i>	68
<i>Fig 1 Treflaske- system for thorax-drenasje</i>	69

Undervisningsmålsetning

Den overordnede målsetning for undervisningen av medisinske studenter er å gi en praktisk og teoretisk basis for den allment praktiserende lege. Innen faget thoraxkirurgi vil dette først og fremst bestå i tilstrekkelig kunnskap om fagområdet til å informere pasienten om behandlingsmulighetene, kunne diagnostisere tilstander og komplikasjoner samt, å gjennomføre en adekvat etterkontroll etter skader eller operasjon. Det vil dessuten bli lagt spesiell vekt på diagnostikk og umiddelbar behandling av thoraxskader. Det vil også legges vekt på å innprente de problemstillinger og symptomer som vil kreve videre diagnostikk eller behandling.

Thorax-kirurgisk seksjon

Thorax-kirurgisk seksjon, Hjerateavdelingen ved Haukeland sykehus, er lokalisert til Post 4, 6. Etasje i Sentralblokken. Til denne posten kommer det pasienter som skal hjerateopereres og nyopererte hjeratepasienter som er observert på Intensivavdelingen over natten etter inngrepet, samt pasienter med thoraxskader og nyopererte lungepasienter. Pasienter som får utført dilatasjon eller stenting av coronararterier (PTCA) ligger også på Post 4. Cardiologene har ansvaret for disse pasientene.

Den kirurgiske behandlingen ved thoraxkirurgisk seksjon omfatter:

- **Hjertekirurgi**
- **Kirurgi på thoracalaorta**
- **Lungekirurgi**
- **Thoraxskader**
- **Kirurgi på brystvegg, mediastinum og relaterte strukturer**

Det utføres alle typer av thoraxkirurgi med unntagelse av hjerate og lunge transplantasjoner som i Norge er sentralisert til Rikshospitalet. Det samme gjelder behandling av medfødt hypoplastisk venstre-hjerate.

Generell thoraxkirurgi

Med begrepet generell thoraxkirurgi mener mange all thoraxkirurgi utenom hjertekirurgi. I denne sammenheng skal vi imidlertid omtale generelle problemstillinger for kirurgiske lidelser i thoraxorganene.

Klinisk undersøkelse

Hensikten med en klinisk undersøkelse er å bringe på det rene den funksjonelle tilstand i thoraxorganene, dernest å påvise mulige organiske endringer i thorax som kan forklare funksjonsnedsettelse. Den cardio-pulmonale funksjonsnedsettelse er klassifisert av New York Heart Association (NYHA) i fire klasser og danner en internasjonal standard som enhver lege bør kjenne:

NYHA-klasser:

- I.: Symptomer (dyspnoe, smerter, syncope) kun ved meget store anstrengelser (“normalt”).**
- II.a: Symptomer ved moderate anstrengelser (eks: ved å gå opp trapper to etasjer i vanlig tempo)**
- II. b: Symptomer ved forholdsvis lette anstrengelser (som ved å gå opp én etasje).**
- III Symptomer ved små fysiske utfoldelser (Påkledning, lett husarbeid, kort gange på flat vei).**
- IV Symptomer i hvile.**

Gjennom anamnese og observasjon bør man fastslå graden av funksjonsnedsettelse og nøyaktig hvilke symptomer som opptrer. Ved inspeksjon søker man holdepunkter for akutt sirkulasjonssvikt - cyanose, dyspnoe eller lungeødem, perifert sirkulasjonskollaps eller kronisk - trommestikkfingre eller urglassnegler, facies mitralis etc. Videre vurderes ventilasjonen gjennom respirasjonsfrekvens, respirasjonsmodus (abdominal, costal, auxillær). Ved skader legger man spesiell merke til asymmetrisk eller paradoksal respirasjonsbevegelse i thorax.

Thorax-fasong kan være spesielt interessant (høy og smal ved spontan pneumothorax, tønneformet ved emfysem).

Undersøkelse av thorax omfatter undersøkelse av brystvegg og thoracalcolumna, lunger og hjertet. Ved thoraxskader palperes etter ømhet, direkte eller indirekte (kompresjon av thorax forfra, bakfra og fra side til side), det palperes for subcutant emfysem, uregelmessigheter i costa eller sternum (fraktursprang, hematomer, tumores).

Lungene undersøkes ved perkusjon (nedre lungegrenser baktill, hypersonor perkusjonslyd fortil ved pneumothorax, opphevet lever eller hjertedempning ved emfysem) og auskultasjon (svakket respirasjonslyd ved kompresjon av lungene, blåsende respirasjonslyd ved atelektase, blærer basalt (baktill nedad) ved stuvning eller bronchopneumoni, obstruksjonsbilyder ved obstruktiv lungelidelse).

Hjertet undersøkes ved palpasjon av spisstøt (apex), auskultasjon av hjertelyder (obs. forplantning til halskar, axillen eller ryggen).

En minimumsrutine som kan anbefales ved en orienterende undersøkelse består i perkusjon og dernest auskultasjon i 3. intercostalrom fortil på begge sider (det lyttes både etter hjertelyder og respirasjonslyd), palpasjon etter spisstøt i 5. icr. i ve. fremre axillarlinje, dernest auskultasjon samme sted. Samtidig som man auskulterer over apex bør man venne seg til et skråblikk mot halsen (halsvenestuvning, venepuls) og palpasjon av radialis og lyskepuls. Auskultasjon basalt baktill over begge lunger avslutter den orienterende undersøkelse - hvis pasientens tilstand og tiden tilatter sittende stilling utføres samtidig basal perkusjon over lungene baktill. Ved innøvet rutine utføres denne undersøkelse på under et halvt minutt, et forhold som har betydning i skade- situasjoner eller ved kritisk syke pasienter.

Pneumothorax

Ved pneumothorax er der en luftkappe mellom de to blader av pleura. Ved en åpen pneumothorax er der en forbindelse utad gjennom en perforasjon eller defekt i brystveggen. Vanligvis foreligger det lukket pneumothorax med en forbindelse med bronchiallumen gjennom en lungeskade. Er lekkasjen stor kan total kollaps av lungene forekomme. Symptomene ved ensidig pneumothorax kan være forbausende små, avhengig av lungekapasiteten. Ved trykkpneumothorax vil symptomene derimot kunne bli dramatiske: Svær dyspnoe med utspilt thorax og cyanose. Ved denne tilstand er der en ventilmekanisme som slipper luft inn i pleura, men ikke ut igjen.

En pneumothorax uten stadig tilførsel av luft vil resorberes. Ved vedvarende lekkasje må et sugesystem, thorax drenasje, etableres. Ved trykkpneumothorax vil livreddende behandling kunne være påkrevet i form av omgjøring til en åpen pneumothorax (innsetting av grov kanyle gjennom brystveggen). Innsetting av en kunstig ventil i brystveggen (Heimlich-ventil) kan skje percutant og kan anvendes både ved transport av pasienter og ved "kronisk" pneumothorax.

Hematothorax

Ved blødning fra brystveggen, lungeparenchym eller større kar vil en ansamling av blod i pleura kunne komprimere lungen. Oftest oppstår det ikke dyspnoe før væskeansamlingen utgjør 1-2 liter. Ved akutt blødning vil derfor sjokksymptomer oppstå før dyspnoe. Ved betydelig blødning vil drenasje av thorax være nødvendig, både for å avlaste lungen og fordi spontanopphør av blødning begunstiges av sammenfallen pleuraspalte.

Hydro/chylothorax

Stuvningsvæske eller exudat fra lungene og redusert lymfedrenasje kan også føre til kompresjon av lungen. Dersom grunntilstanden bedres, er sjansen for spontanresorpsjon stor. Ved skade av ductus thoracicus eller grener av denne, kan en betydelig ansamling av chylus oppstå. Ved chyluslekkasje kan operativ lukking av ductus thoracicus være nødvendig. Indikasjonene for tapping eller dreninnleggelse er avhengig av graden av respirasjonspåvirkning.

Empyem

Inflammatoriske prosesser i lunge, pleura eller subdiaphragmatisk leder lett til exudat i pleura. Ved bakterielle infeksjoner som årsak til inflammasjonen kan exudatet bli infisert og eventuelt purulent. Større mengder exudat eller puss krever drenasje. Etter noen dagers varighet kan fibrinutfellinger lede til multiple avkapslede pussrom og åpen revisjon gjennom en liten thoracotomiåpning kan bli aktuelt (fibrinolytisk behandling kan også være aktuell). Ved utbredte empyem kan full thoracotomi med rengjøring av lunge og pleura bli nødvendig (decortisasjon).

Hemopericard og hjertetamponade

En akutt ansamling av bare 50 -100 ml væske eller blod i pericard vil lede til betydelige symptomer, kretsløpssvikt, cyanose og halsvenestuvning (hjertetamponade). Akutt dekompresjon i form av pericardpunksjon vil kunne være livreddende.

Thoracotomi

Etter insisjonstype skiller man mellom følgende operative tilganger til thorax:

1. Lateral (postero lateral) thoracotomi. Også kalt standard thoracotomi. I overkant av 5.- 8. ribbe etter deling av m. latissimus dorsi og m. serratus. Gir adgang for alle typer lungekirurgi og aorta descendens kirurgi.
2. Anterolateral thoracotomi. Deling av fremre del av pectoralis og mellom fibre av m. serratus. I underkant av 4-6. ribbe. Ved ductus-ligatur og fremre lungeinngrep.
3. Axillær thoracotomi. Uten muskeldeling. 3 til 6 intercostalrom. Ved operasjon for spontan pneumothorax eller ligatur av ductus. Også kalt muskelsparende thoracotomi.
4. Median sternotomi. Sternum sages over langs midtlinjen. Ingen muskeldeling. Standard insisjon for åpen hjertekirurgi og inngrep på fremre mediastinum, evt. dobbelt sidige lungeinngrep.
5. ”Clampshell” insisjon. tverrsgående fremre thoraco/mediastinotomi. Gir ekstremt gods tilgang både til hjertet og thoraxhulene

Thoracoskopisk kirurgi og mediastinoskopi

Så vel thoracoskopi og mediastinoskopi er gamle metoder innen thoraxkirurgi. Det anvendes rørformede specler først og fremst til biopsitaking, enten via en insisjon i jugulum eller i axillærflaten. Ved moderne thoracoskopi anvendes 2 - 4 insisjoner til pleura og gjennom den ene plasseres et fiberoptisk instrument koplet til videokamera og videoanlegg. Gjennom de andre insisjoner kan spesiellagede instrumenter innføres for invasive prosedyrer. Metoden er først og fremst tatt i bruk ved eksklusjon av emfysemlærer som gir opphav til spontanpneumothorax, men i prinsippet kan nær sagt alle typer lungekirurgi utføres på denne måten. Under utvikling er også data-assistert robotarm-kirurgi, styrt via tredimensjonalt videokamera. Hjerteroperasjoner av flere typer via tre – fire små insisjoner er utført ved en rekke sentra på denne måten.

Thoraxdrenasje

Ved blødninger og eller lungepunksjoner, enten de er spontane eller traumatisk betinget (som ved operasjon) anvendes drenasje av thorax. Pga. de negative trykkforhold i thorax stilles spesielle krav til denne drenasje. Drenasje etter hevertprinsippet kan være adekvat, men må sikres med vannlås for å forhindre at spontan inspirasjon bryter heverten og leder luft inn i thorax. Et gradert sug med et undertrykk svarende til 8 - 20 cm vannsøyle er å anbefale. For å

sikre konstant sug ved stadig væskedrenasje bør vannlåsen være atskilt fra oppsamlingskammeret. Dette finnes i trekammer sugesystemet som kan etableres med tre flasker eller med kommersielle engangs plastpakker (Pleurevac®) (se prosedyrekapittel). Et viktig unntak er drenasje etter pneumonectomi. Her må det aldri etableres aktivt sug og vannlåsen må automatisk eller manuelt regelmessig brytes for å hindre for stort undertrykk i pneumonectomikaviteten. Dette kan lede til hyperekspansjon av den motsatte lunge og overskyting av mediastinum. En tilsvarende problemstilling oppstår ved total atelektase i den gjenværende del av lungen etter betydelige lungereseksjoner.

Hjertekirurgi

Diagnostikk og utredning

Utredning av pasienter forut for kirurgi tar sikte på en funksjonell, anatomisk og etiologisk diagnostikk av hjertesykdommen. Dessuten utredes risikofaktorer som kan føre til modifikasjon av eller utgjøre en kontraindikasjon mot operativ behandling. Utover en anamnestic kartlegging av funksjon, kan objektiv kartlegging med gradert belastning være aktuell, særlig ved coronarsykdom, i form av EKG-registrering under belastning. Noninvasiv anatomisk utredning med Ultralyd-ekko/Doppler er etter hvert obligatorisk. Herved kan venstre ventrikkels funksjon relativt godt vurderes og klaffefeil kan kartlegges temmelig presist, særlig hvis transøsofageal ekko/Doppler anvendes (spesielt ved aortafeil og mitralinsuffisiens). Ved medfødte hjertefeil vil ofte denne noninvasive undersøkelse være tilstrekkelig for presis diagnostikk.

Hjertekateterisering, enten transarterielt eller transvenøst eller i kombinasjon, gir mulighet for bestemmelse av pumpevolum og sirkulatorisk motstand både i lungekretsløpet og systemisk. Trykkgradienter over stenoser kan måles mer nøyaktig og klaffeareal kan beregnes. Hovedindikasjonen for hjertekateterisering er likevel morfologisk diagnostikk av coronararteriene. Dette vil være nødvendig ikke bare ved angina pectoris men også ved klaffesykdom uten angina, fordi en "stum" coronarsykdom kan kreve behandling samtidig.

Hjertelungemaskin

Tradisjonelt skiller man hjertekirurgiske inngrep i "åpne" og "lukkede" operasjoner. Ved en åpen hjerteoperasjon forstår man i dag en operasjon som krever at hjertet koples ut av sirkulasjonen og stanses men inngrepet pågår. Dette krever tilkopling til en ekstern kunstig pumpe som erstatning. Denne tilkopling forenkles vesentlig ved at både hjertet og lungene sammen koples ut. Dermed kreves erstatning både for hjertets og lungenes funksjon. Prinsipielt består en hjertelungemaskin av en pumpe, en oksygenator som oksygenerer blodet og lufter ut kulldioksid, en varmeveksler som kan varme eller kjøle blodet samt en pumpe med reservoar for tilbake-suging av blødning i operasjonsfeltet. Forutsetningen for tilkopling til hjertelungemaskin er fullstendig opphevet koagulasjon gjennom full heparinisering. Hepariniserings-effekten kan med fordel oppheves ved protaminsulfat. Bruk av hjertelungemaskin er gradvis blitt sikrere og med mindre komplikasjoner. Trombocyttskade, redistribusjon av minuttvolum, hemolyse og risiko for luftemboli er stadig risikogivende, mer uttalt med lang varighet av den ekstracorporeale sirkulasjon. Skadeeffektene er minimale ved varighet under to timer. Det er mulig med forenkling og dedisering av maskin-oppsettet å være tilkoplethjertelungemaskin i flere dager (Se ECMO).

Myocardbeskyttelse

For å kunne utføre presis kirurgi på hjertet må dette stanses enten gjennom ventrikkelflimmer (indusert elektrisk eller ved ischemi) eller - fortrinnsvis - asystole. Asystoli kan oppnåes ved avbrytelse av coronarsirkulasjonen og perfusjon av coronarkretsløpet med en kalium-rik løsning (cardioplegi). Ved å inducere asystoli og samtidig kjøle hjertet kan man forlenge tiden for ischemi betydelig uten risiko for myocard-skade.

Ved en blanding av pasientens hepariniserte blod og en elektrolyttløsning (blodcardioplegi) kan ytterligere beskyttelse oppnåes ved at myocard intermitterende (hvert 10. - 20. minutt) oksygeneres og holdes lammet. Cardioplegiløsningen kan infunderes i aortaroten etter at en klemme er satt på aorta mellom arteriekanylen og coronararteriene. Ved åpnet aorta ascendens kan løsningen infunderes direkte inn i coronararteriene eller retrograd via en spesialkanyle i coronarsinus.

Forbedrede teknikker for cardioplegi har i betraktelig grad øket mulighetene for kompleks hjertekirurgi uten skade av myocard.

Postoperativ overvåking og behandling

Etter en hjerteoperasjon må pasienten overvåkes nøye av spesialutdannet personale. En periode med nedsatt pumpefunksjon er normalt. I denne fase må hjerterytme, sirkulatoriske trykk, og de viktigste organfunksjoner monitoreres omhyggelig for å kunne forebygge og eventuelt behandle komplikasjoner på et tidlig tidspunkt. I motsetning til forholdene etter de fleste andre kirurgiske inngrep reverseres ikke den generelle anestesi. Pasienten forblir respiratorstøttet i noen timer inntil den cardiale funksjon ansees tilfredsstillende, blødningsproblemer knyttet til heparinisering er avklart og de viktigste organfunksjoner reetablert. Ved de fleste prosedyrer kan pasienten extuberes etter 2-6 timer.

Postoperative komplikasjoner

Blødning

Heparinisering, trombocyttdestruksjon pga. extracorporeal sirkulasjon og andre forstyrrelser av hemostasen kombinert med hjertets følsomhet for kompresjon fra hematomer gjør at postoperativ blødning må overvåkes nøyaktig. Ved større blødning på drenene eller mistanke om retensjon av blod rundt hjertet gjøres i 2-4 % av operasjonene reoperasjon med evakuering av blod og fornyet hemostase.

Rytmeforstyrrelser

Ischemisk og mekanisk skade er hovedårsakene til en rekke arytmier som kan sees etter hjertekirurgi. Hyppigst er supraventrikulære tachyarytmier (hos 30 %) og forskjellige former for blokk. Kontinuerlig monitorering av hjerterytme, implanterte temporære pacemaker elektroder og opprettholdelse av K^+ (> 4 mmol/l) er de viktigste forholdsregler.

Pumpesvikt

Effekten på myocard av en hjerteoperasjon er tosidig. På den ene siden får myokard en bedret situasjon gjennom avlastning, bedret blodtilførsel eller mindre volumbelastning på grunn av den korreksjon som er utført. På den annen side vil anestesi, ischemi og mekanisk skade redusere myocards funksjon. Særlig hvis hjertet var i en kritisk situasjon før operasjonen, eller varig skadet, vil det kunne oppstå en kritisk fase før de positive effekter av inngrepet overveier de negative. For å rette opp denne situasjonen har man en rekke virkemidler:

Farmakologisk stimulering

Katecholaminer i infusjon er det hyppigste tiltak. Gjennom måling av minuttvolum og perifer motstand kan man titrere en gunstig effekt gjennom valg av medikamenter og dose.

Aortaballongpumpe (IABP)

Via lysken kan en ballong plasseres øverst aorta descendens. Synkronisert med EKG blir ballongen deflatert før aortaklaffen åpner seg og inflatert like etter at klaffen er lukket. Effekten er en avlastning for hjertet i systolen (mindre energikrav), høyere diastolisk trykk (bedre coronarperfusjon og høyere middeltrykk). I tillegg til en gunstigere energetisk situasjon for myocard oppnåes en netto økning i minuttvolum – ofte over 1 l/min.

Venstrehjerte bypass (LVA)

Hvis ikke hjerte med moderat farmakologisk stimulering og IABP ikke kan opprettholde et tilstrekkelig minuttvolum kan det være indikasjon for en kraftigere hjelpepumpe. Med en kanyle i venstre atrium og en i arteria femoralis eller aorta, kan en Pumpe skytes inn parallelt med venstre ventrikkel og mer eller mindre overta dennes funksjon.

Biventrikulær assistanse(BVA)

Om begge hjertekamre svikter kan en tilsvarende Pumpe også koples i parallell med høyre hjertekammer.

ECMO (Extracorporeal Membrane Oxygenation)

Hyppigere vil man kanylere en stor vene (femoralis eller jugularis interna) og en arterie (hos barn carotis ellers femoralis) og kople inn en oxygenator og en Pumpe som både kan overta

lunge og hjertefunksjonen. Ved disse tiltak brukes vanligvis en sentrifugalpumpe og heparinskittede slanger som reduserer behovet for heparinisering. Likevel skades blodelementene og så vel hemolyse, blødning og trombose kan komplisere slik behandling som sjelden lar seg gjennom føre lenger enn en uke. Indikasjonen for disse tiltak er derfor hjertesvikt som kan forventes hevet i løpet av få døgn. Ved lengre varighet må andre tiltak anvendes (se kapittelet om Transplantasjon).

Cerebrale skader

Ved hjerteoperasjoner kan man forvente i ca 5 % å få cerebrale skader, som regel med forbigående symptomer. I halvparten av tilfellene er det focale skader som skyldes embolier (kalk fra klaffer eller aortavegg, koagulasjonsprodukter eller gass). I de øvrige tilfelle finnes diffuse skader som gir midlertidig reduksjon av nærhukommelse, konsentrasjons- eller lesevaner.

Tidligere apopleksi, høy alder, hypertoni, aorta og carotis-arteriosklerose øker risikoen disse komplikasjoner. Hos pasienter over 70 år gjøres derfor Carotis Ekko/Doppler undersøkelse før operasjonen.

Nyreskade

Forbigående redusert nyrefunksjon er relativt vanlig. Dialyse er sjelden påkrevet, unntatt hos pasienter med preoperativ nyresvikt.

Lungekomplikasjoner

Under tilkoplingen til hjertelungemaskin vil det uvegerlig oppstå interstitielt ødem i alle organer (pga hemodilusjon og ikke pulsatil blodstrøm). Lungene er særlig utsatt. I tillegg vil komplement og interleukin aktivering lede til endotel og membranskade i lungene. Med god preoperativ lungefunksjon og kortvarig operasjon er disse effekter små, men leder til behov for oksygen på nesekateter et par dager og redusert lungekapasitet i noen få uker. Ved lungesykdom før operasjonen (KOLS – stuvningssvikt – pneumoni) eller meget langvarige operasjoner kan man få alvorligere komplikasjoner, som ofte leder til behov for respirator. Ved respirasjonssymptomer eller alder over 70 år er derfor preoperativ lungefunksjonsundersøkelse obligatorisk. Ved reduksjon av vitalkapasitet og FEV1 til under 50% er åpen hjertekirurgi som regel utelukket.

Sternumløsning

Ved mye og kraftig hoste postoperativt (KOLS) kan ståltrådsuturene i sternum skjære i gjennom, slik at det oppstår diastase og ofte sår fistel. Dette krever operativ revisjon.

Ischemisk hjertesykdom

De sykdommer som faller inn under begrepet ischemisk hjertesykdom skyldes kronisk eller akutt forstyrrelse av coronarsirkulasjonen. Det hyppigste er arteriosklerose i coronararteriene - med eller uten tillegg av trombose. I sin kroniske form er symptomene angina pectoris - anstengelsesrelaterte brystmerter pga ischemi i myocard. Ischemi kan også være uten smerter - stum ischemi - og kan gi arytmi, dyspnoe eller syncope som primærsymptom. Coronarsykdom er nøye korrelert til generell arteriosklerose, og utredning av arteriosklerose i ett organ bør ledsages av undersøkelse av andre organ. Spesielt bør understrekes samhörighet mellom coronarsykdom, carotisstenose, claudicatio intermittens, ischemisk nyresykdom og abdominalt aortaaneurisme. I sin akutte form leder coronarsykdom til infarkt - nekrose av hjertemuskulatur - som kan gi betydelige funksjonelle senfølger eller død.

Coronarkirurgi

Ved coronaroperasjoner ledes blod utenom stenoserte arterier gjennom en bypass, som regel et venetransplantat fra vena saphena på leggen eller arteria thoracica interna (ITA). Operasjonen krever vanligvis at hjertet stoppes og dermed utføres med hjertelunge maskin (se neste avsnitt om off-pump). Gjennomsnittlig anlegges litt over 3 bypassgrafts (fra 1 til 6). Undertiden utføres også endarterectomi på coronararteriene kombinert med bypass.

Effekten av disse operasjoner er både symptomlindring ved å fjerne anginasymptomer og livsforlengelse ved å forhindre infarkt eller arytmi.

Indikasjonen er invalidiserende angina eller alvorlige stenoser som kan gi alvorlige infarkter eller plutselig død. Stenose på venstre hovedstamme, affeksjon av to eller tre karavsnitt inkluderende proksimal stenose på ramus interventricularis anterior (LAD), eller trekarsykdom med betydelig skadet myocard er klare indikasjoner for operasjon, uansett symptomer. I øvrige tilfelle er indikasjonen relativ og operasjon kan også erstattes av ballong dilatasjon (Percutan transarteriell coronarangioplastikk – PTCA og intraluminal stent).

Graftmateriale for Aorto-coronar bypass		
Graft	Anvendelighet	Varighet
Arteria thoracica - stilket	Best på forsiden av hjertet	Meget lang patency
Art. gastro-epiploica	Krever laparotomi. Kan brukes på baksiden av hjertet	Ikke så god som thoracica
Vena Saphena magna	Generelt god	Avhengig av mottagerarterie Ca 60 % intakt etter 6 år
Fritt arterie graft (radialis)	Hvor vener ikke er tilgjengelige eller dårlige. Allens test må utføres	Omtrent som god saphena
Andre vener (v. saphena parva - cephalica)	Hvor saphena magna eller radialis ikke kan brukes	Redusert
Kunstgraft (Gore-Tex)	Kan bare brukes med etablert arterio-venøs shunt	Usikker

Indikasjonene for kateterbasert revascularisering og åpen kirurgi er delvis overlappende, men hver type behandling har også sine klare fordeler på enkelte områder, se tabell. Den kateterbaserte behandling er først og fremst mindre traumatiserende, men har også større residivfrekvens, og gir ikke så ofte fullverdig revaskularisering.

Indikasjon	Åpen coronarkirurgi	Kateterbasert beh. (stent)
Akutt infarkt	Meget høy risiko	Betydelig redusert dødelighet
Hovedstamme-stenose	Meget gode resultater	Risikabel. Usikker langtidseffekt
Proximal LAD	God effekt	God effekt, men stor risiko ved reokklusjon
Langstrakte stenoser	God effekt	Usikker eller umulig
Kronisk okklusjon	God effekt	Oftest umulig
Enkel eller dobbel-kar sykd	Symptomatisk effekt Usikker overlevelseseffekt	God symptomatisk effekt
Trekar-sykdom med redusert ventrikkelfunksjon	Klar overlevelses effekt	Mindre sikker effekt
Diabetes	God effekt	Dårligere langtids effekt

Resultatene av operasjon er ca 90 % opphevelse av symptomer, dog med jevn residiv frekvens slik av kun ca 60 % er symptomfrie etter 6 år. Residiv skyldes dels okklusjon av de anlagte grafts, dels nyoppståtte stenoser. For å forhindre graft-okklusjon anvendes platehemmere - særlig de første to år etter operasjonen. Av disse er acetylsalisylsyre (ASA) den mest brukte (dosering 75 - 160mg dgl)- alene eller i kombinasjon med andre antikoagulantia. Ved HS anvendes Albyl-E 75 mg dgl. Hvis Marevan antikoagulasjon er indisert av andre grunner (f.eks. ved kunstig hjerteklaff) vil man unngå kombinasjonen med ASA og kombinerer da med Persantin 75 mg tre ganger daglig. Etter off-pump coronarkirurgi, hvor man frykter en viss hyperkoagulasjons-situasjon kombineres ASA med Plavix en. måned etter operasjonen. For å forhindre residiv er også reduksjon av risikofaktorer vesentlig. Røkestopp, diettomlegging, medikamentell kolesterolreduksjon, reduksjon av blodtrykk og regelmessig mosjon anbefales. Risiko ved operasjonen er avhengig av pasientens alder og andre såkalte risikofaktorer (ikke å forveksle med risikofaktorer for å få coronarsykdom). Redusert venstre ventrikkelfunksjon, svikt, høy alder, diabetes, generell arteriosklerose, kjønn (kvinner), nyreinsuffisiens etc. reduserer sjansen for å overleve operasjonen. Uten risikofaktorer for operasjonsdød er

mortaliteten 0,6 - 1 %. Av komplikasjoner som kan forverre resultatene skal særlig nevnes apopleksi (2-3 %) og hjerteinfarkt (1-4 %) under operasjonen.

”OFF-PUMP” – kirurgi

For å unngå de skadelige effekter av hjertelungemaskin er det de senere år blitt mer og mer alminnelig å utføre coronar-operasjoner på ”bankende hjerte”. Dette er blitt mulig ved tekniske hjelpemidler som kan stabilisere hjertets overflate tilstrekkelig til å kunne utføre coronar-anastomoser. Dette er teknisk mer krevende kirurgi og ikke uten komplikasjoner. Hvorvidt langtidsresultatene på de utførte coronaranastomoser er like gode er ennå ikke avklart. Denne teknikken kan anvendes på de fleste coronar-pasienter, men ved de fleste sentra avgrenses bruken til 10-20 % av operasjonene. Særlig nyttig er dette for pasienter med redusert lungefunksjon eller forkalket aorta ascendens samtidig med behov for få anastomoser.

**Stilket A. thoracica interna sinistra (LITA) til ramus interventricularis ant.(LAD)
gir eksepsjonelt langvarige gode resultater**

Aneurisme

Etter transmurale store infarkter kan man få aneurismedannelse i venstre ventrikkel. Ved betydelige aneurismer med paradoks bevegelighet kan den ledsagende hjertesvikt oppheves gjennom reseksjon av det aneurismatiske området.

Mitralinsuffisiens

Funksjonsforstyrrelse av bakveggen av venstreventrikkel, dilatasjon av denne eller dysfunksjon av papille-musklene etter infarkt kan hver for seg eller i kombinasjon gi insuffisiens av mitralklaffen. Ved betydelig insuffisiens kan rekonstruktiv operasjon eller innsettelse av kunstig klaff komme på tale.

Myocardruptur

Ved total nekrose av deler av hjertemuskelen kan akutte “kirurgiske “ komplikasjoner oppstå. Disse opptrer hyppigst 3. - 8. dag etter infarkt og hyppigst ved akutte okklusjoner i en coronararterie.

Ventrikkelseptumruptur (VSR)

Septuminfarkter kan gi opphav til gjennombrudd med lekkasje fra venstre til høyre ventrikkel som følge (Venstre-til-høyre shunt). Symptomene er vanligvis plutselig sviktutvikling i forløpet av et infarkt med varierende grad av progresjon av svikt. Uten operasjon er dødeligheten ca 90 %. I dag ansees rask diagnostikk (systolisk bilyd ved auskultasjon - Ekko/Doppler) og operasjon som den beste behandling. Ved perforasjoner fortil apikalt er overlevelsen over 90 % ved rask behandling. Ved bakre rupturer er resultatene mye dårligere, særlig ved høy alder og infarkt av høyre ventrikkel i tillegg.

Ventrikkelruptur

Perforasjon til pericard fra venstre ventrikkel gir vanligvis rask utvikling av tamponade og kun sjelden er diagnostikk og behandling så raskt igangsatt at man kan redde pasientens liv.

Papillemuskelruptur

Nekrose av en papille muskel vil gi akutt svær mitralinsuffisiens. Symptomer og kliniske funn kan være de samme som ved VSR. Ekko/Doppler-undersøkelse vil være diagnostisk. Akutt implantasjon av mitralventil er eneste aktuelle behandling.

Klaffelidelser

Klaffekirurgi omfatter både rekonstruksjon av defekte klaffer og innsynging av ventilproteser der rekonstruksjon ikke er mulig eller hensiktsmessig. Hvis rekonstruksjon/reparasjon er mulig, er dette ofte å foretrekke. Defekte hjerteklaffer kan gi opphav til:

stenose, insuffisiens eller kombinasjoner av disse

Alle hjertets 4 klaffer er tilgjengelig for kirurgisk behandling, her listet etter hyppighet:

1. Aortaklaff
2. Mitralklaff
3. Tricuspidalklaff
4. Pulmonalklaff

Klaffepoteser

Mekaniske ventiler

I løpet av ca 40 år er en rekke forskjellige mekaniske ventiler konstruert, og nye varianter eller versjoner dukker opp nesten hvert år. Kuleventiler, koniske skiver og flate skiver, vippe-skiver, dobbelte skiveventiler osv er utformet i forskjellige materialer. De mest anvendte av moderne ventiler er laget av kullstoff med høy hardhetsgrad på lagt en matriks av grafitt, forsterket av en hardmetallring og påsatt teflonetekstil for innsynging. De hyppigst anvendte ventiler har vippende skiver, en (Björk-Shiley, Hall-Medtronic) eller to (Carbomedics, St. Jude).

Biologiske klaffepoteser

Vev fra dyr, hyppigst griser, kan anvendes for å konstruere en klaff. Det kan anvendes pericard, eller aortaklaffer, disse kan være montert på et komisurskjellett (stent) av metall eller plast eller hele aortaklaffen kan være forberedt for direkte implantasjon (unstented). Vevet som anvendes er drept og vanligvis fiksert i glutaraldehyd - resorberes ikke og virker ikke (eller lite) antigen.

Homo- og autograft

Aorta- eller pulmonal-klaffer fra avdøde mennesker kan antibiotika behandles og fryses. Dypfrosset kan disse klaffer implanteres som levende vev etter flere års oppbevaring.

Pasientens egen pulmonalklaff kan eksideres, implanteres som erstatning for en syk aortaklaff og selv erstattes av et homograft. Behandlingsprinsippet har først og fremst aktualitet ved dyptgripende endocarditt og ved visse medfødte feil.

Klaffeimplantat (sammenfatning)

Type	Antikoagulasjon	Varighet
Mekanisk	Livsvarig(Warfarin)	150 år
Biologisk	3 måneder	7 - 15 år
Homograft	Ingen	15 - 20 år
Autograft	Ingen	Livsvarig(?)

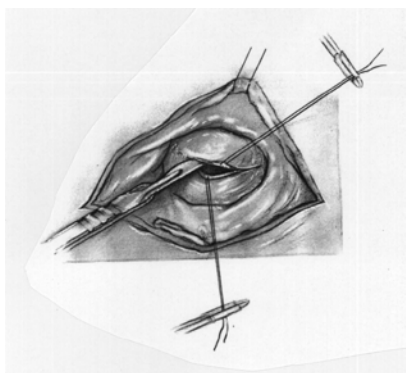
Husk:

- antibioticaproylakse ved kjent klaffefeil og etter innsetting av ventil
- livslang antikoagulering med Marevan (INR: 2,2 – 3,5) etter mekanisk ventil

Klafferekonstruksjon

Valvulotomi/commisurotomi:

En prosedyre som kan utføres på ellers uskadede hjerteklaffer der det er sammenvoksninger mellom de forskjellige klaffebladene i kommissurene med resultat at åpningen blir for liten og derved resulterer i en klaffestenose.



Tegningen viser skjematisk teknikken med commisurotomi på en stenotisk mitralklaff. Venstre atrium åpnet baktil på høyre side av hjertet over innløpet av lungevenene fra høyre lunge.

Fordelen med en slik prosedyre er at inngrepet er lite, det er ikke behov for antikoagulasjon postoperativt, og det er lite øket risiko ved behov for senere innsetting av ventilprotese.

Ulempen ved denne prosedyren er at en risikerer å påføre pasienten en klaffeinsuffisiens som nødvendiggjør ytterligere rekonstruksjon eller klaffeprotese.

Valvulotomi/kommisurotomi er særlig aktuelt ved ervervet mitralstenose eller medfødt aorta- og pulmonal-stenose.

Klaffplastikk:

Dette er betegnelsen på ofte mer omstendelige teknikker som tar sikte på å rekonstruere klaffeapparatet. Det er særlig ved insuffisiens i mitral- eller tricuspiddalklaffen at dette kan være aktuelt.

Innsnevring av annulus (klafferingen) enten med sutur eller med en ringprotese er den hyppigste teknikk, enten alene eller kombinert med andre tiltak.

Rumperte chordae kan erstattes med kunstfiber, eller den tilhørende del av klaffeseilet kan fjernes. Forlengede chordae som leder til prolaps av klaffeseilet kan forkortes.

Aortaklaff og relaterte lidelser

Aortastenose:

Etiologi:

- calsifisering av medfødt bicuspid aortaklaff
- febris reumatica
- arteriosklerose

Symptomer:

- angina (også uten coronarsykdom)
- syncoper
- venstresvikt (dyspnoe/ortopnoe/lungeødem)

Funn:

- systolisk bilyd med utstråling til halskar (p.m. 2. hø. intercostalrom)
- breddeforøket ictus cordis (hypertrofi)
- evt. lungestuvning ved svikt
- kan ha ledsagende insuffisiens av klaffen

Patofysiologi:

- angina p.g.a. hypertrofi/øket O₂-forbruk, syncope p.g.a. systemisk hypotensjon
- dyspnoe/svikt p.g.a. øket fylningstrykk i venstre ventrikkel - pulmonal venøs hypertensjon

Suppl. us.:

- evt. hypertrofitegn på EKG
- evt. kalk i aortaroten ved rtg.thorax
- øket ejeksjonshastighet i aortaroten og øket veggtykkelse i venstre ventrikkel ved ekkocardiografi
- systolisk trykkgradient mellom venstre ventrikkel og aorta ascendens ved hjertekateterisering (preoperativ undersøkelse)
- kan ha coronarpatologi i tillegg
- redusert klaffeareal ved kalkulasjoner basert på ejeksjonshastighet i aortaroten eller målte trykkgradienter kombinert med estimering av blodstrøm (cardiac output)

Komplikasjoner ubehandlet:

- plutselig død
- hjertesvikt
- arterielle embolier
- klaffeendocarditt

Behandling:

Observasjon: Ved *lavgradig* stenose uten ledsagende symptomer (kontroll med ekko-cor).

Aortaventilprotese:

- ved angina
- ved syncoper
- ved svikt
- ved signifikant stenose (areal $< 0,5 \text{ cm}^2$ / per m^2 kroppsoverflate - gradient $> 50 \text{ mm Hg}$)

Subvalvulær aortastenose:**Etiologi:**

Medfødt eller ervervet fibrøst/fibromuskuløst vev enten lokalisert rett under klaffenivå eller diffust i utløpstraktus for venstre ventrikkel og derav obstruksjon. Vanligvis som eneste funn, men også sammen med andre hjertefeil, og da hyppigst VSD eller som ledd i en generell hypertrofisk cardiomyopati.

Symptomer/funn:

Mye likt som ved valvulær stenose.

Suppl. u.s.:

- ekkocardiografi kan påvise obstruksjonen
- Ventrikulografi ved hjertekateterisering. demonstrerer stenotisk parti i utløpstractus og trykkgradient i venstre ventrikkel under klaffenivå

Behandling:

- reseksjon av muskulært/fibrøst vev subvalvulært

Aortainsuffisiens:**Etiologi:**

- febris reumatica
- aneurisme i aorta ascendens (Marfans syndrom, arteriosclerotisk)
- bakteriell endocarditt
- congenitt bicuspid/unikuspid klaff
- aortitt (reumatoid artritt, Bechterew, Reiters sykdom, syfilitisk)
- spontan ruptur av klaffeseil
- lukket thoraxtraume
- langvarig hypertensjon

Symptomer:

- dyspnoe/ortopnoe/lungeødem
- angina (også uten coronarpatologi)
- svimmelhet/syncoper (sjelden)

Funn:

- decrescendo *diastolisk* bilyd (dusjlyd - DDD-lyd) 2-4 ve icer m. utstråling til apex
- ofte systolisk klikk og ejeksjonslyd og midtdiastolisk apikal bilyd (Austin Flint)
- breddeforøket og utrykket ictus cordis
- kraftig palpabel puls ("water hammer"), stor diskrepans mellom systolisk og diastolisk blodtrykk
- evt. lungeødem ved uttalt svikt

Suppl. us.:

- evt. hypertrofi-/dilasjonstegn på EKG
- Forstørret hjerte ved rtg.thorax, e.v.t.
- breddeøket aorta ved aneurisme
- diastolisk strømning fra aorta til venstre ventrikkel ved farge-Doppler, øket veggtykkelse og dilatasjon av venstre ventrikkel ved ekkocardiografi
- kontrastlekkasje til venstre ventrikkel av kontrast injisert i aorta ascendens ved hjertekateterisering, vid aorta ved aneurisme (preoperativ undersøkelse)
- kan ha coronarpatologi i tillegg

Komplikasjoner ubehandlet:

- cardiomegali
- hjertesvikt

Behandling:

Aortaventilprotese

Composit-graft (aortaprotese med ventil) ved aneurisme i aorta ascendens, reimplantasjon av coronarkar i aortaprotesen

Mitralfeil

Mitralstenose:

Etiologi:

febris reumatica

Patologi

- sammenvokste kommisurer
- corda fortykkelse/forkortning
- ofte samtidig mitralinsuffisiens
- utvikler ofte også tricuspidalinsuffisiens over tid

Symptomer:

- lang tid (15-20 år) mellom utløsende febris reumatica og symptom debut
- anstrengelsesdyspnoe
- nattlige anfall av tungpust
- øket tretthet
- redusert daglig aktivitet
- redusert quality of life
- hemoptyse
- cyanose
- venestuvning/ødemer/hepatomegali
- brystmerter

Funn:

- kraftig 1. hjertetone, "opening snap",
- Diastolisk bilyd p.m. apex
- evt. lungeødem og svikttegn
- kan ha ledsagende og insuffisiens av tricuspidalklaffen

Suppl. us.:

- P-mitrale, atrieflimmer, evt. høyre ventrikkelhypertrofi på EKG
- Forstørret venstre atrium, evt. høyre atrium/ventrikkel ved tricuspidalinsuffisiens. på rgt.thorax
- Redusert mobilitet og fortykkelse av klaffeseil ved 2D-ekko, forhøyet diastolisk hastighet gjennom mitralostiet ved farge-Doppler
- Trykkgradient mellom venstre atrium vurdert ut fra lunge-kapilært kiletrykk (PWP) og diastolisk venstre ventrikketrykk ved kateterisering (preoperativ undersøkelse) redusert klaffeareal ved kalkulasjoner basert på hastighet i ostiet og/eller trykkgradienter sammen med minuttvolumbestemmelse

Komplikasjoner:

- atrieflimmer
- trombedannelse ve. atrium
- arterielle embolier
- endocarditt
- residiverende lungeembolier (høyresvikt)

Behandling:

- **observasjon** ved *lavgradig* stenose uten ledsagende symptomer (kontroll med ekko cor)
- **kommisurotomi**
- **ventilprotese**

Ved ubehandlet mitralstenose og normal hjertefunksjon og lette sviktsymptomer (NYHA II) med sinusrytme liten til moderat øket dødelighet uten kirurgi. Ved NYHA II med flimmer og ved NYHA III og IV klart redusert overlevelse uten kirurgi.

Derfor operasjon indisert:

- når pasienten ikke vil/kan tolerere symptomene
- NYHA II ledsaget av atrieflimmer;
- embolier
- lite klaffeareal(<1 cm²)

Mitralinsuffisiens:**Etiologi og patologi:**

- Febris reumatica (dilatert mitralannulus, fortykkede klaffeseil, cordaforlenging, prolaps).
- Mitralventilprolaps (Barlows syndrom, "floppy" mitralventil, myxomatøs klaffedegenerasjon).
- Ischemisk papillemuskeldysfunksjon eller ruptur.
- Infeksiøs endocarditt.
- Dilatert mitralannulus - evt. sekundært til venstre ventrikkel dilatasjon.

Funn:

- Holosystolisk bilyd, p.m. apex med utstråling mot axillen.
- Evt. diastolisk bilyd p.g.a. stort fyllingsvolum til venstre ventrikkel fra atriet (cardiac output + regurgitasjonsvolum)
- Evt. svikttegn ved lungeundersøkelse.
- Evt. bilyd fra sekundær tricuspidalinsuffisiens.

Suppl. u.s.:

- Markert forstørret venstre atrium ved rtg. thorax, ved akutt insuffisiens. stuvning/lungeødem.
- Normalt/evt. hypertrofi på EKG.
- Klaffeprolaps ved 2D-ekkokardiografi.
- Regurgitasjonsjet ved farge-Doppler.
- Kontrastlekkasje fra venstre ventrikkel til atriet ved ventrikulografi, akutt insuffisiens. Høyt pulmonalt kiletrykk (d.v.s. høyt venstre atrietrykk).

Behandling:

- Klafferekonstruksjon (se tidligere).
- Ventilprotese.
- Evt. tricuspidal annuloplastikk ved sekundær tricuspidalinsuffisiens.

Pulmonal og tricuspidal-lidelser

Pulmonalklafflidelser finnes ofte som ledd i mer kompliserte medfødte hjertefeil med shunter, transposisjon av store kar o.s.v., som oppdages in utero, ved fødselen eller tidlig i barneårene. Dette vil bli omtalt annet sted. Ved medfødt moderat til liten pulmonalstenose uten tilleggspatologi, kan dette oppdages først i voksen alder.

Isolert pulmonalstenose:**Etiologi:**

- Medfødt, sammenvoksning av 2 eller 3 ofte normalt utseende klaffeseil med sentral åpning.
- Bakteriell endocarditt hos eldre med medfødt lavgradig pulmonalklaffstenose kan gi fortykkede/forkalkede klaffer.
- Infundibulær (subvalvulær) stenose som følge av valvulær stenose og hypertrofi av høyre ventrikkel.

Symptomer:

- asymptomatisk ved lavgradig stenose
- anstrengelsesdyspnoe
- anstrengelsesrelaterte brystmerter

Funn:

- Systolisk bilyd, p.m. 2.-3. venstre i.c.r.
- Tidlig systolisk ejeksjonsklikk.
- Evt. venestuvning/hepatomegali/acites/declive ødemer.

Suppl. u.s.:

- Poststenotisk dilatasjon av pulmonalarterien på rtg. thorax.
- Markert P-takk på EKG, høye R-takker på mediale precordialavledninger.
- Fortykket, stenotisk pulmonalklaff og evt. høyre ventrikkelhypertrofi ved 2D-ekkokardiografi, høy hastighet gjennom pulmonalklaffen med farge-Doppler.
- Trykkgradient mellom høyre ventrikkel og pulmonalarterien, evt. dilatert høyre ventrikkel ved hjertekateterisering.

Behandling:

Valvulotomi/kommisurotomi av klaffen, evt. kombinert med reseksjon av hypertrofisk muskulatur subvalvulært

Tricuspidalklaff-sykdom

Sykdom i tricuspidalklaffen sees som oftest i forbindelse med annen hjertepatologi, f.eks. som ledd i medfødte hjertefeil, sekundært i sykdomsforløpet ved mitralfeil alene, ved kombinert mitral- og aortafeil, sjelden også ved isolert aortafeil og ved ischemisk hjertesykdom som medfører pulmonal hypertensjon med påfølgende dilatasjon av høyre ventrikkel og høyresvikt. I det følgende omtales kort noen heller sjeldne tilstander som kan gi opphav til primær tricuspidal-sykdom.

Tricuspidalstenose**Etiologi:**

- Reumatisk hjertesykdom
(også affeksjon av mitral- og/eller aortaklaff).
- Carsinoid i GI-tractus.

Funn:

- Midtdiastolisk bilyd p.m. 2. venstre intercostalrom -nedre ve. sternalrand, økende i inspiriet
- Venestuvning
- Forstørret lever

Suppl. u.s.:

- Stort hø. atrium ved rtg. thorax.
- Tydelig P-takk på EKG.
- Fortykkede klaffer ved 2D-ekkokardiografi.
- Diastolisk trykkgradient mellom hø. atrium og ventrikkel ved hjertekateterisering.

Behandling:

- Rekonstruksjon.
- Klaffeprotese (Fortrinnsvis biologisk).

Tricuspidalinsuffisiens**Etiologi:**

- Akutt klaffeendocarditt (sprøytenarkomane).
- Lukket thoraxtraume (cordaruptur).
- Reumatisk hjertesykdom (også affeksjon av mitral- og/eller aortaklaff).
- Carsinoid i GI-tractus.

Funn:

- Holosystolisk bilyd, øker ved inspirasjon.
- Forstørret lever med systolisk venepulsasjon og ødemer/acites ved høyresvikt.

Suppl. u.s.:

- Forstørret hø. atrium på rtg. thorax.
- Klaffeprolaps ved 2D-ekkokardiografi.
- Systolisk regurgitasjonsjet til hø. atrium ved farge-Doppler.

Behandling:

- Tricuspidalplastikk (For eksempel deVega plastikk).
- Klaffeprotese.

Aortakirurgi

En skiller mellom et ekte aneurisme og pseudoaneurisme. Et **ekte aneurisme** er en dilatasjon av aorta med strekning av alle vegglag i karet; et **pseudoaneurisme** utgjøres av deler av karveggen der aneurismeveggen dannes av ytre deler av karveggen (for eksempel etter mekanisk ruptur).

Thoracalt aortaaneurisme

Etiologi:

- Arteriosclerotisk aneurisme.
- Medianekrose for eksempel ved Marfans syndrom
- Traumatisk.
- Dilatasjon av disseksjonslumen.
- Aortitt
 - Luetisk.
 - Reumatoid artritt.
 - Bechterew.
 - Reiters sykdom.

Lokalisasjon av aortaaneurisme

a. ascendens	45 %
aortabuen	10 %
aorta descendens	35 %
thorachoabdominalt	10 %

Symptomer:

Vanligvis ingen.

I forbindelse med truende ruptur eller disseksjon:

Raskt innsettende smerter; prekordiale, evt. utstråling til kjeve/hals, rygg-avhengig av lokalisasjon av aneurismet

Suppl. u.s.:

- Breddeforøket aortaskygge på rtg.thorax.
- Ultralyd ekko via øsofagus (TØE) - best sensitivitet og spesifisitet.
- Aortografi gir oftest diagnose/lokalisasjon/utbredelse (aorta kan ha tilnærmet normal lumenstørrelse p.g.a. trombose).)
- CT-thorax med kontrast.

Ubehandlet vil aneurismet kunne rumpere, ofte med plutselig død som følge. Rupturfaren er avhengig av relativ diameter og veksthastigheten. Vanligvis regnes denne faren å oppstå med en diameter over 6 cm i ascendens og 5 cm i descendens.

Behandling:**Aorta ascendens:**

- hjerte/lungemaskin og cardiopulmonal bypass
- innsynging av Dacron rørgraft

ved samtidig aortainsuffisiens., composit graft med ventil/rørgraft og innsynging av coronararterier i rørgraftet

Aortabuen:

Hypotermi (18-20 °C) med hjerte/lungemaskin som tillater total sirkulasjonsstans under deler av operasjonen

Aorta descendens:

Reseksjon med innsettelse av Dacron rørgraft med implantasjon av intercostal-arterier i rørgraftet for å bevare blodforsyning til medulla spinalis.

Thoracoabdominalt:

i tillegg implantasjon av nyrearterier og store abdominalarterier i graftet

Problemer/komplikasjoner:

- Paraplegi p.g.a. ischemi i medulla spinalis under aortaavklemning ved kirurgi på aorta descendens(2 - 15 %).
- Nyresvikt (vanligvis forbigående).
- Ischemi i GI-tractus, evt. med tarmgangren.

Aorta disseksjon**Definisjon:**

Blod fra aortalumen trenger gjennom en intimarift og dissekerer seg mellom indre og ytre lag av media i karet.

Det dannes derved et falskt lumen som presser det sanne lumen sammen. Perforering lenger distalt ("reentry") kan derved gi to blodførende kanaler. Arterier som avgår fra aorta kan okkluderes, kan perfunderes via den falske kanalen eller være uaffisert. Dette vil gi opphav til tilleggssymptomer og funn avhengig av hvilke arterier som affiseres. Ved dilatasjon av det falske lumen kan et disseksjonsaneurisme oppstå.

Type A	Intimarift i proksimale aorta ascendens eller aortabue med disseksjon i ascendens, eventuelt også bue, descendens og abdominalaorta
Type B	Intimarift i a. descendens etter avgangen av a. subclavia sin., disseksjon distalt i thoracalaorta alene eller også nedover i abdominalaorta

Etiologi:

- Intimarift i en aorta tilsynelatende normal for alderen eller dilatert, ved hypertensjon.
- Marfans syndrom.
- Cystisk medianekrose.
- aortitt.
- arteriosklerose.
- Traume (sjelden)
- Kanylering av aorta ved hjertekirurgi (sjelden).

Symptomer:

- Plutselig innsettende sterke smerter retrosternalt eller i ryggen mellom scapulae.
- Prekordiale smerter m. utstråling (DD:angina/infarkt).
- Synkope, apoplexi, ischemi i over/underex., paraplegi, oliguri/anuri ved evt. affeksjon av arterieforsyning.

Funn:

- Smertepåvirket..
- Svekket eller opphevet puls (Carotis, axillaris el.femoralis).
- Cerebral påvirkning, hemiparese, paraplegi.
- Oliguri/anuri.

Suppl. u.s.:

- Breddeforøket mediastinum på rtg. thorax, evt. pleuravæske.
- Transøsofageal ekkocardiografi kan vise intimarift og disseksjon med stor sikkerhet, mindre sensitiv ved type A..
- CT-thorax med og uten kontrast er etter hvert blitt den vanligste screening undersøkelse.
- Aortografi gir oftest sikker diagnose og vil dessuten ofte være ønskelig pga behovet for coronarangiografi (dersom der foreligger risikofaktorer for coronarsykdom og pasientens tilstand tillater det).

Behandling:**Type A:**

ØHj-operasjon. Dacron rørgraft for å fjerne området der intimarupturen er lokalisert (ikke hele disseksjonsområdet). Ved rift inn i buen kreves sirkulasjonsstillstand i dyp hypotermi.

Type B:

Medikamentell behandling for å normalisere/senke blodtrykk. Operasjon ved vedvarende smerter eller andre tegn på ruptur/rupturfare (økende mengde pleuravæske) eller ved truet sirkulasjon (til tarmtraktus, nyre eller underekstremiteter).

Intramuralt aorta-haematom

Dette er betegnelse på en ytre disseksjon eller blødning - subadventitielt. Mekanismen kan være den samme som ved subintimal disseksjon (se ovenfor), sekundært til (i tillegg til) en slik, ved blødning fra vasa vasorum, perforasjon fra et arteriosklerotisk plaque eller traumatisk som første stadium i en perforasjon (se nedenfor).

Lokalisasjon

Alle deler av aorta

Diagnose

Ekko-Doppler transøsofagealt eller CT. Angiografi vanligvis negativ!

Behandling

Som ved disseksjon - avhengig av lokalisasjon. Ved ekstern ekspansjon som ved perforasjon (se nedenfor).

Traumatisk aortaruptur**Skademekanisme:**

Ruptur av hele/deler av aortaveggen som følge av voldsom decelerasjon av kroppen der løst/ikke-fikserte deler av aorta slynges forover relativt til mer fikserte deler (fall fra store høyder og bilkollisjon).

Lokalisasjon:

- Hyppigst **proksimalt i aorta** (vanligvis umiddelbart dødelig).
- Aorta **descendens** mellom venstre a. subclavia og lig. arteriosum.

Suppl. u.s.:

- Diffust, breddeforøket mediastinum, venstresidig fortetning (hemothorax) på rtg.thorax.
- Transøsofageal ekkocardiografi.
- Aortografi gir diagnosen.

Behandling:

ØHj-operasjon med Dacron rørgraft eller direkte sutur for å lukke rupturen, cardiopulmonal bypass ved ascendensruptur eller ved isolert/subakutt descendens ruptur.

Pasienter som kommer på sykehus i live har uten kirurgisk behandling naturlig nok en høy dødelighet i de første timene og dagene etter skaden. Ved isolert aortaruptur kan tidlig diagnose og operasjon være livreddende. I kombinasjon med multitraume kan intracerebrale og andre diffuse blødninger likevel kreve en ekspektativ holdning. Tidlig diagnose (eller berettiget mistanke om tilstanden) er likevel viktig for å etablere en trykkrestriktiv behandling. Ved å holde det arterielle blodtrykk på et lavt, men likevel adekvat nivå, kan en partiell ruptursituasjon bibeholdes inntil de andre blødningsfoci er brakt under kontroll. Etter 3-7 dager kan så en semi-elektiv operasjon for aortaruptur utføres med rimelig risiko, selv ved store multitraumer.

Medfødte hjertelidelser

Mellom 8 og 9 av 1000 levende fødte barn har hjertefeil. De fleste ville ubehandlet få alvorlige symptomer og mange dø av sin hjertefeil. Flertallet av barn med hjertefeil kan i dag opereres og deretter leve et normalt liv eller et liv med små begrensninger.

Årsaken til hjertefeil kan være arvelige mekanismer eller eksogene faktorer i det tidlige fosterliv - eller en kombinasjon. Hjertefeil kan være kjønnsbundet (ASD hos piker), knyttet til kromosomfeil (AVSD ved Downs syndrom), ledd i misdannelsessyndrom forøvrig, betinget i virusinfeksjon i fosterlivet, eller - vanligvis - multifaktorielt betinget. Bortsett fra ved noen syndromer er arvemekanismene er lite kjent.

Typer av medfødte vitier

De medfødte hjertefeil kan inndeles etter lokalisasjon og morfologisk type, f.eks. septale misdannelser, klaffefeil etc. De kan også inndeles etter funksjonelle kriterier f.eks. shunter, obstruksjoner, transposisjoner etc. Den vanligste grove inndeling skjer etter symptomatologi/funksjonsforstyrrelse:

Cyanotisk		Acyanotisk	
Hø. til venstre shunt	Transposisjoner	Ve -hø shunt	Obstruksjoner og klaffefeil
Fallots tetralogi	TGA	VSD, ASD, Ductus arteriosus	Coarctatio, aortastenose

Venstre til høyre shunt

Hvis der ikke er samtidige obstruksjoner eller atresier, vil en forbindelse mellom det systemiske kretsløp og lungekretsløpet (for eksempel en ventrikkelseptumdefekt) alltid lede til en shunt hvor lungekretsløpet får for mye blodstrøm, i det alle trykk på venstre side er høyere enn tilsvarende på høyre og fordi de reflektoriske reguleringsmekanismer streber etter å opprettholde en normal systemisk flow (cardiac output).

Høytryksshunt:

- PDA - Patent ductus arteriosus
- VSD - Ventrikkelseptum defekt

Disse shunter leder blodet fra et område med arterielt trykk til et lavtrykksområde. Jo større shunt jo mindre trykkfall. Ved små og moderate shunter er hastigheten meget stor (4 m/sek). Umiddelbart etter fødselen er lungekarmotstanden stor og shunten derfor liten. I løpet av de første levemåneder faller lungekarmotstanden ned mot det normale og shunten øker tilsvarende. Ved store shunter blir det et høyt lungearterietrykk og stor lungeflow med sviktutvikling. Som en reaksjon på stor lungeflow kan lungekarmotstanden øke. Dette vil lede til redusert shunt og symptomene kan avta. Økningen av lungekarmotstanden er det første halvår nesten alltid dynamisk og reversibel. Senere kan permanent forhøyet lungekarmotstand utvikles, av og til på et systemisk nivå og shunten kan da reverseres. (Se Eisenmengers syndrom). Faren for endocarditt er betydelig ved disse shunter og antibiotika-profylakse er påkrevet.

Sjeldnere høytryksshunter:

- Aorticopulmonalt vindu
- Gerbode-defekt (shunt fra venstre ventrikkel til høyre atrium)

Lavtryksshunter

- ASD - atrieseptum defekt
- APVR - Anomal pulmonalvenedrenasje, total eller partiell

Ved disse shunter er hastighetene lave og faren både for endocarditt og Eisenmenger-utvikling meget liten. Svikt kan oppstå fra meget tidlig til sent i livet.

Sjelden:

- Cor triatriatum (membran i ve. atrium oftest med forsterket ve- hør shunt gjennom ASD)

Høyre til venstre shunt

- Fallots tetralogi
- Pulmonalatresi
- Tricuspidalatresi

Ved forbindelse mellom det systemiske kretsløp og lungekretsløpet kan blodet passere fra høyre til venstre bare dersom der er en unormalt høy motstand på lungekretsløpssiden. Dette fører til

både til nedsatt lungeflow med nedsatt oxygenering og til tilblanding av det arterielle blod med lavoksygenert venøst blod. Dermed oppstår arteriell hypoksi. Dette medfører som regel cyanose (lepper og neglesenger). Ved det kroniske hypoxiske bildet følger kompensatorisk øket hemoglobinkonsentrasjon som i seg selv kan gi komplikasjoner på grunn av høy blodviskositet og trombosedens. Urglassnegler og trommestikkfingre hører gjerne med i dette bildet. En ekstra risiko er mulighet for embolier fra det venøse kretsløp over i det systemiske kretsløp. Cerebrale embolier evt. cerebral abscess var hyppige komplikasjoner ved lenggestående høyre til venstre shunt.

Eisenmengers syndrom

består i VSD (sjelden PDA) med høyre til venstre shunt pga. sterkt forhøyet lungekarmotstand. Tilstanden er som regel oppstått sekundært til en ubehandlet stor høytrykkshunt med høy lungeflow (meget sjelden kan en Eisenmenger-utvikling også sees ved ASD).

Eneste mulige behandling er vanligvis hjerte/lunge-transplantasjon.

Transposisjoner

TGA - Transposisjon av de store arterier

Feilutvikling i det normalt spiralformet konusseptum og infundibulum kan lede til feilkopling av de forskjelligste slag mellom ventrikler og de store arteriene. Samtidig, eller isolert, kan ventriklens morfologi være ombyttet. Speilvendt ventrikkelmorfologi sammen med kartransposisjon leder til **korrigert transposisjon**. Aorta avgår ved denne tilstand fortil fra infundibulum av en venstresidig ventrikkel som har høyre ventrikkel morfologi (og blodstrømmen forløper normalt). **Transposisjon av de store kar** med normal ventrikkelmorfologi, derimot, leder blodet fra høyre ventrikkel til aorta med katastrofale sirkulatoriske konsekvenser.

Sjelden:

DORV - dobbel utløpet høyre ventrikkel

Taussig-Bing defekt - Dobbeltutløpende høyre ventrikkel med overridinge pulmonalarterie

DOLV - dobbeltutløpende venstre ventrikkel

Operasjonstyper

Operasjoner for medfødte hjertefeil varierer fra de aller enkleste inngrep (ligatur av ductus eller direkte sutur av ASD) til de aller mest kompliserte. Ideelt streber man etter full anatomisk rekonstruksjon uten flytting av vev. Vevstransponering eller autotransplantasjon (f.eks. av

pericard) er også nær ideelle teknikker dersom anatomisk og funksjonell rekonstruksjon kan oppnås. Ved anvendelse av fremmedlegemer i form av polyekspandert teflon (PTA - Gore-Tex) eller homo-transplantat av pulmonalarterie eller aorta kan også meget gode anatomiske rekonstruksjoner oppnås.

Undertiden blir man tvunget til ekstra-anatomiske rekonstruksjoner for å oppnå funksjonelt akseptable resultat. Resultatene vil derfor variere fra fullverdig rekonstruksjon uten senfølger og med normal funksjon - til resultater med varierende reduksjon i funksjon og med øket risiko.

Risikoelementene er først og fremst arytmier, endocarditt, myocardsvikt og behov for ny rekonstruksjon. Ved de ekstreme ekstraanatomiske rekonstruksjoner vil noen av pasientene senere i livet være kandidater for hjerte- evt. hjerte-lunge-transplantasjon.

Åpen vs lukket kirurgi

Som tidligere nevnt kalles inngrep på hjertet og de store kar som krever utsjalting av hjertet og dermed som en regel hjerte-lunge maskin for **åpne hjerteoperasjoner**. Inngrep som ikke krever utsjalting av hjertet fra sirkulasjonen kalles tilsvarende for **lukkede hjerteoperasjoner**.

Korrektiv vs palliativ kirurgi

Når man ved et inngrep oppnår full anatomisk og/eller funksjonell korreksjon kalles inngrepet korrektivt. Dette begrep strekkes i daglig tale til å gjelde den best oppnåelige korreksjon, selv om den strengt tatt ikke er fullverdig i alle henseende.

Motsetningen er foreløpige inngrep (i populærmedisinsk terminologi ofte kalt hjelpeoperasjon) av palliativ karakter. Disse inngrep har til hensikt å mildne symptomene og dermed utsette den endelige korreksjon. Aktuelle inngrep av denne art er vesentlig aorticopulmonal shunt og lungearterie-banding som omtales nedenfor.


Typer av operative inngrep for medfødt hjertefeil

	Korrektive	Palliative
Åpen	VSD- Lukking, Fallot-korreksjon etc.	Fontan-op. Outflow-patch
Lukket	Ductus ligatur. Coarctatio-operasjon	Banding. Blalock-shunt

Aorticopulmonal shunt

Den tradisjonelle Blalock-Taussig shunt består i å dele arteria subclavia ved avgangen av arteria vertebralis, ligere den distale ende og svinge den proximale stump caudalt for så å

anastomosere denne med arteria pulmonalis på samme side. Hensikten er å øke lungeflow ved cyanotiske vitier med liten lungeflow. I motsetning til andre aorticopulmonale shunter har denne teknikk den fordel at shunten øker i takt med barnets og arteria subclavias vekst.



I dag utføres nesten utelukkende en **modifisert Blalock shunt**, i form at PTA graft interponat (5 mm) mellom arteria subclavia og arteria pulmonalis. (Sentral shunt mellom aorta og pulmonalis anvendes undertiden, tidligere som direkte shunter - Potts eller Waterston, nå ved hjelp av protese)

En prinsipielt forskjellig shunt er cavo-pulmonal shunt (Glenn), som kan foretrekkes ved univentrikulære vitier som en innledende prosedyre til en Fontan-operasjon.

Lungearterie-banding

Ved stor lungeflow med svikt kan en struping av lungearterien redusere lungeflow, redusere svikt og hindre fare for Eisenmenger-utvikling. Et bendelbånd føres rundt lungearterien som strupes til en diameter som reduserer trykket til under det halve. Endelig operasjon må vanligvis foretaes innen 6 måneder etter banding. Senere vil bandingen relativt bli for trang og lede til en høyre - til - venstre shunt.

Åpen hjertekirurgi hos barn

I motsetning til behovet ved de fleste ervervede hjertefeil, må hjertet ved medfødte feil som regel totalt ekskluderes fra sirkulasjonen gjennom dobbelt venekanylering og avsnøring rundt venekanylene.

Det er ikke først og fremst størrelsesforholdene som øker vanskelighetsgraden ved hjerteoperasjon i takt med avtagende alder.

I tidlig spedbarnsalder og særlig like etter fødselen står man overfor spesiell fysiologi som øker risiko ved ekstrakorporeal sirkulasjon:

- Umodne organer - særlig nyrer og lever
- Øket membranpermeabilitet. Lettere ødemdannelse i alle organer. Dårlig blod/hjerne barriere.

Viktige prinsipper som samlet har øket sikkerheten betydelig ved ekstrakorporeal sirkulasjon hos de minste barn er

- Miniaturisering av hjertelungemaskin med små volum
- Membranoksygenatorer med skånsom blodbehandling
- Ekstracardial kanylering
- Blodcardioplegi
- Ultrafiltrasjon under og etter den ekstrakorporeale sirkulasjon for å avlaste nyrene (og redusere behovet for leverens detoxifikasjonsarbeid) og hindre ødemdannelse

Enkle obstruksjoner og shunter

Atrioseptumdefekter (ASD) og anomal lungevenedrenasje

ASD er hyppigst av foramen ovale type - i septum secundum. ASD kan også være en del av en total AVSD eller en isolert defekt i septum primum (partiell AVSD). En defekt i sinus venosusseptum er hyppig ledsaget av partiell falsk lungevenedrenasje, som regel ved at lungevener fra høyre lunges overlapp munner i høyre atrium eller vena cava superior.

Under tiden kan hele lungevendrenasjen være anomal (TAPVR), enten ved munning i vena anomyma (supracardial type) i høyre atrium (cardial type) eller i vena cava inferior via ductus venosus (infra cardiac type), TAPVR gi som regel stor svikt rett etter fødselen oftest med en viss grad av cyanose pga redusert lungeflow. Ved obstruksjon i utmunningen av lungevenene blir cyanosen mer uttalt og kan være dramatisk (særlig ved infracardial type ved spontanlukning av ductus venosus).

En partiell infracardial lungevenedrenasje fra høyre side kan gi et karakteristisk rtg. thorax, "tyrkersverdtegn", hvorfor navnet scimitar-syndrom på denne tilstand.

ASD av septum secundum type kan opereres med meget liten risiko, oftest med direkte sutur, sjeldnere med en lapp av pericard. Ved falskt innmunnende lungevener kan man med pericardrør eller direkte transponering lede blodet rett vei.

Ventrikkelseptumdefekter (VSD)

Ventrikkelseptum defekter er hyppigst solitære og lokalisert i eller ved det membranøse septum (perimembranøs VSD). Ca 25 % av disse er slik lokalisert at de leder til et visst prolaps av aortaklaffen og derved føre til aortainsuffisiens. Defekter i det muskulære septum kan ofte være multiple og er vanskeligere å lukke.

Defekter i inflow-septum, like under tricuspidalannulus kan opptre isolert som en muskulær defekt, eller kan være et ledd i en endocardial-cushon defekt (se AVSD).

En perimembranøs septumdefekt må lukkes operativt med bruk av hjertelungemaskin. Optimalt ved 2-3 års alder, men tidligere ved symptomer eller høy lungeflow. Multiple eller muskulære defekter kan ofte med fordel avhjelpes med lungearterie banding ved svikt, og senere korreksjon. De minste av disse har stor tendens til spontan lukning - opp mot tre års alder.

Korreksjonen består i lukking av septum-defekten - vanligvis ved syntetisk materiale (PTA eller Dacron).

For å skåne ventrikkelmuskel velges tilgang via høyre atrium og tricuspidalostiet. Multiple muskulære defekter lukkes best ved tilgang gjennom venstre ventrikkel.

Ved begrensede defekter vil patchen hele inn med en fibrøs og endotelialisert dekning. Etter 3 til 6 måneder regner man derfor ikke med øket endocardittfare.

I den tidlige fase etter operasjonen kan ofte små **residuale defekter** sees med Ekko-Doppler. Disse lukkes vanligvis spontant. Residuale defekter som krever ny operasjon sees med 1-2 % hyppighet.

Persisterende ductus arteriosus (PDA)

Indikasjonen for operativ lukking av PDA de to første leve år er stor shunt. De første leveuker kan medikamentell lukking forsøkes (PGE hemmer, f.eks. Indometasin). Etter to års alder danner diagnosen alene indikasjon. **Alle åpenstående ductus arteriosus skal lukkes**, først og fremst på grunn av endocardittfaren. Vanlig teknikk er ligatur eller clips-ligatur gjennom en axillær thoracotomi. Lukking av små ductus kan skje gjennom kateterisering med en kunststoff- kledd spiral(coil). Kateterbasert lukning av store eller korte ductus med paraply er ennå på et forsøksstadium.

Coarctatio aorta og avbrutt aortabue

I aorta descendens vanligvis, distalt for subclaviaavgangen, finnes de medfødte forsnevninger som leder til hypertoni i overkroppen og nedsatt blodtrykk i underkroppen, ofte med opphevet lyskepuls.

Etiologisk kan man skille mellom forsnevninger som skyldes:

- hypoplasi eller aplasi av et gjellebue avsnitt. Ved aplasi oppstår avbrutt aortabue (vanligvis 3. gjellebue arterie)
- hypoplasi mellom art subclavia og ductus pga nedsatt flow i fosterlivet. Dette forekommer sammen med andre hjertefeil som gir nedsatt venstreventrikkel output (aortastenose, venstre ventrikkel hypoplasi, mitralstenose, cor triatriatriatum)
- Utbredning av spesialisert muskelvev av samme type som i ductus arteriosus over på den nærliggende del av aorta. Når ductus lukker seg etter fødselen oppstår samtidig en stenosering av aorta

Tradisjonelt skiller man mellom “**adult coarctatio**” eller postductal coarctatio som pga kollateraldannelse i fosterlivet gir lite symptomer før hypertoni oppdages senere i livet og “**juvenil coarctatio**” eller preductal coarctatio som gir symptomer straks ductus lukker seg og ikke lenger kan opprettholde flow til underkroppen. Skillet er i realiteten ikke skarpt og det finnes en rekke overgangsformer.

Tilstanden kan kreve behandling i nyfødtp perioden pga hjertesvikt, eller senere pga proksimal hypertoni.

Tidligere regnet man med stor reoperasjonsrisiko ved operasjon de første to leveår. Med moderne microkirurgisk teknikk kan selv nyfødte opereres med minimal sjanse for residiv. Hos spedbarn vil man vanligvis velge en ekstendert reseksjon av hele det hypoplastiske og stenosererte område med mobilisering og forkortning av aortabuen slik at man får en lang skrå anastomose. Hos eldre barn vil en reseksjon med ende til ende anastomose utføres. Hos voksne vil innsettelse av et rørgraft ofte være aktuelt

Selv etter en vellykket korreksjon vil det kunne oppstå “rekoarctasjon” senere i livet. Disse pasienter skal derfor kontrolleres regelmessig med blodtrykksmåling og evt. Ekko/Doppler gjennom hele oppveksten. Den hyppige assosiering med bicuspid aortaklaff bør lede til oppmerksomhet mot utvikling av aortastenose (og evt. endocarditt) også i voksen alder.

Pulmonalstenose og pulmonalatresi

Valvulær pulmonalstenose er den hyppigste medfødte klaffefeil. Ved moderat stenose (under 30 mm gradient) er behandling unødvendig. Oftest kan en transvenøs ballongsprenning utføres med hell ved valvulære stenoser. Ved fortykkede (dysplastiske) klaffer, kritiske stenoser og atresi vil operasjon være nødvendig. En åpen kommisurotomi eller innsettelse av utvidelsespatch vil vanligvis bli aktuelt.

Ved atresi med samtidig VSD er behandlingen som ved en ekstrem Fallot situasjon.

Pulmonalatresi med intakt ventrikkel septum har større eller mindre grad av underutvikling av høyre ventrikkel som ledsagende fenomen. En korreksjon med rørgraft eller patch kan være vellykket, men ofte må en Blalock shunt utføres i tillegg (og beholdt foramen ovale funksjon) pga for liten høyre ventrikkel. Ved å skape en utførsel fra høyre ventrikkel kan man skape forutsetninger for en fullstendig korreksjon senere.

Andre valvulære vitier

Aortastenose

kan by på livstruende situasjon i nyfødt-alder. Enten en åpen dilatasjon eller kommisurotomi kan utføres, eller man kan prøve transarteriell ballongsprenning. Tilstanden er alvorlig og har uansett behandling ca 50 % mortalitet. Mer moderate stenoser som krever behandling senere har atskillig bedre utsikter. Man vil være strekt tilbakeholdende med ventilimplantasjon i barneårene og kommer oftest til målet med konservative tiltak, enten åpen kirurgi eller ballongsprenning.

Et av hovedproblemene med alvorlig aortastenose i barneårene er kombinasjonen av mangel på symptomer og faren for plutselig død. Hyppig kontroll (Ekg og Ekko/Doppler) og restriksjon i fysisk aktivitet (sport) er ofte nødvendig.

Mitralfeil

En rekke sjeldne malformasjoner kan forekomme i mitralostiet. En av de hyppigste er såkalt "Parachute mitral valve"(kun én pappillemuskel). Graden av kirurgisk korrigerbarehet er sterkt vekslende.

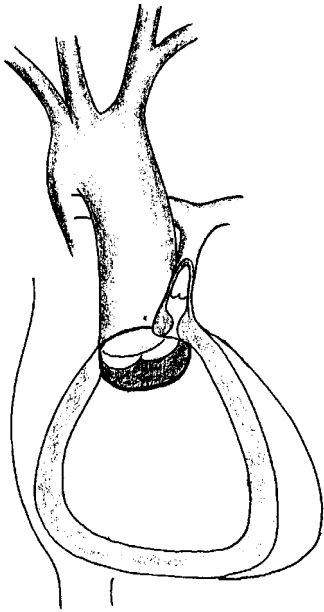
Tricuspidalfeil.

De hyppigst forekommende feil er tricuspidalatresi (se nedenfor) og Ebsteins anomali. Ved den siste type er der et stort abnormt fremre seil med feste direkte i ventrikkelveggen nedenfor annulus. Den del av ventrikkelen som er ovenfor dette seil atrofierer (atrialiseres). Tilstanden leder til tricuspidalinsufisiens og kan medføre hindret tømning fra høyre ventrikkel i tillegg.

Operasjon består enten i en plastikk med flytting av det patologiske seil eller implantasjon av biologisk ventil.

Fallots tettrade (TOF)

Ved Fallots tetralogi er underutvikling av infundibulum den til grunnliggende tilstand. De fire karakteristiske funn som har gitt opphav til betegnelsen er sekundære:



1. Nedsatt flow og underutvikling i pulmonalklaffer og arterie - kombinert pulmonalstenose
2. Relativt øket størrelse av aorta fører til overridning av denne i forhold til ventrikkelseptum som dermed får en defekt,
3. stor VSD som fører til trykklighet mellom de to hjertekamre.
4. Sekundær hypertrofi av høyre ventrikkel. Denne hypertrofi omfatter etter hvert også utførselsdelen av høyre ventrikkel og fører til en sub pulmonal stenose som igjen forsterker obstruksjonen.

Tilstanden leder ofte til alvorlig cyanose i nyfødt-perioden. I vår praksis vil vi da primært anlegge en subclavio-pulmonal shunt i første omgang. Derved kan tilstanden bedres så mye at korreksjons-operasjon kan utsettes til rundt 1 års alder. Dersom cyanosen opptrer senere eller hvis pulmonalarterienes anatomi innbyr til dette, kan primær korreksjon utføres.

Korreksjonen består i lukking av VSD og utvidelse av alle trange partier i utløpsdelen av høyre ventrikkel og pulmonalarterien. Ofte vil en utvidelse med innsettelse av vev bli nødvendig. Ved trang klaffe-annulus anvender vi transplantat av human pulmonalarterie.

Pulmonal atresi er en ekstrem Fallot-situasjon, som alltid krever shunt og senere homograft-implantasjon.

Mortaliteten ved operasjon er etter hvert blitt lav (<5 %). Både mortalitet og det funksjonelle resultat avhenger av den til grunnliggende morfologi. Betydelig cyanose med høy hematokrit og underutviklede pulmonalarterier er de viktigste risikofaktorer. Ventrikulære arytmier og høyresvikt er de viktigste senkomplikasjoner. Ca 85 % vil kunne ha normal cardio-pulmonal funksjon.

Atrioventrikulære septumdefekter (AVSD)

Under denne betegnelsen sorterer endocardial cushion defekter som fullt utviklet har VSD i inflow septum, manglende fusjon av fremre mitralseil (“cleft”) og åpenstående nedre del av atriaseptum (septum primum).

Tidligere ble en slik defekt kalt persisterende atrioventrikulær kanal. Nå kalles denne type defekt for AVSD (atrioventrikulær septumdefekt) - total eller partiell. AVSD med VSD gir høy shunt og opereres ved 3 -4 måneders alder for å unngå lungevaskulær sykdom (Eisenmenger-utvikling). AVSD uten VSD har mindre shunt og kan som regel operere i 1 - 3 års alder. Den manglende fusjon i mitralseilet leder ofte til mitralinsuffisiens i varierende grad. Det er ofte denne som er avgjørende for behandlingsutfallet. Mer enn halvparten av pasienter med AVSD har Downs syndrom.

Ved svært tidlig sviktutvikling og ved andre kompliserende tilstander kan en primær lungearterie-banding være aktuell. Korreksjonen utføres vanligvis ved en kombinert VSD-patch (Gore-Tex eller dacron), pericardpatch i atriaseptum-defekten og plastikk i mitralklaffen. Mortaliteten ved operasjonen er ca 5 %. Bortsett fra enkelte tilfelle med betydelig residual mitralinsuffisiens er det funksjonelle resultat meget bra.

Transposisjon av de store kar (TGA)

Denne tilstand er uforenlig med livets bestående uten samtidig utveksling av blod bidireksjonalt mellom høyre og venstre hjertehalvdel. Dette kan skje gjennom en samtidig VSD eller en åpenstående ductus. Som en umiddelbar palliativ prosedyre kan en ballongsprenning av foramen ovale med dannelse av en stor ASD (Rashkind prosedyre) være livreddende. Korreksjon av ukomplisert TGA kan skje enten ved en plastikk i atriene som snur blodstrømmen der (Senning eller Mustard operasjon). Dette utføres ved 3 til 6 måneders alder. Mest alminnelig er en arteriell switch operasjon, hvorved arteria pulmonalis og aorta deles ovenfor klaffenivå og resutureres ombyttet samtidig som coronararteriene reimplanteres i den nye aortaroten (opprinnelig arteria pulmonalis). Denne operasjon bør utføres i løpet av de første to leveuker, før venstre ventrikkels myocard nedbygges til pulmonale trykkforhold. Ved samtidig VSD kan de samme operasjoner utføres samtidig som VSD lukkes. Arteriell switch kan da utføres noe senere fordi venstre ventrikkel da opprettholder sine trykkforhold.

Ved en stor VSD og samtidig pulmonalstenose kan TGA gi moderate symptomer pga god utveksling og balansert shunt. Ved denne kombinasjon kan en Rastelli-operasjon utføres, gjerne først ved 2 - 4 års alder: Denne operasjonen består i innsettelse av et pulmonalt homograft mellom høyre ventrikkel og arteria pulmonalis kombinerte med en intraventrikulær patch som leder blodet fra venstre ventrikkel gjennom VSD og ut i aorta.

Ubehandlet dør 95 % av pasientene med TGA i løpet av første leveår. De forskjellige operasjonsmetoder har mellom 2 og 15 % operasjonsmortalitet (under 5 % ved ukomplisert transposisjon). Senfølger etter operasjon kan være arytmier og tricuspidalinsuffisiens ved Senning prosedyre og pulmonalstenose og aortainsuffisiens ved Switch operasjon. Uten disse komplikasjoner er det funksjonelle resultat meget bra.

Univentrikulære vitier

Under denne betegnelse samler man en rekke meget forskjellige utviklingsfeil som har det til felles at kun ett hjertekammer har funksjonell betydning. Fullstendig korreksjon er derfor ikke mulig. Den kirurgiske behandling kan være en kombinasjon av shunter og banding som lar det fungerende hjertekammer forsyne lungekretsløp og det systemiske kretsløp parallelt. En prinsipielt helt forskjellig behandling er en Fontan-operasjon. Ved denne operasjon (som har forskjellige varianter) lar man hjertekammeret pumpe alt blod gjennom det systemiske kretsløp, og lar lungekretsløpet drives av det systemvenøse trykk (seriekopling). Resultatene av Fontan-operasjoner er meget varierende. Etter hvert er der oppnådd en rimelig lav mortalitet (10 %), men det funksjonelle resultat er hos ca en fjerdepart lite tilfredsstillende. Utslagsgivende er først og fremst lungekarmotstanden og ventrikkelens funksjonelle kapasitet.

Tricuspidalatresi

Tricuspidalatresi kan oppfattes som en ekstrem høyre til venstre shunt hvor alt blod ledes fra høyre via foramen ovale til venstre siden og med varierende grad av hindret blodstrøm tilbake til høyre side gjennom pulmonalarterien. Siden tilstanden medfører at der kun foreligger ett funksjonelt hjertekammer hører denne tilstand med til de såkalte univentrikulære vitier (se ovenfor). Behandlingen er primært anleggelse av subclavio-pulmonal shunt eller cavo-pulmonal shunt (bidireksjonal Glenn shunt), senere en Fontan-operasjon (evt. transplantasjon).

Single ventricle

Denne gruppen av misdannelser er karakterisert ved én stor ventrikkel, oftest med morfologi som en venstre ventrikkel, som mottar blodstrøm både fra tricuspidal og mitralostiet og tømmer seg - tilsynelatende direkte i aorta og arteria pulmonalis. De fleste tilfelle har subpulmonalt en rudimentær høyre ventrikkel. Kun få tilfelle har et virkelig manglende ventrikkel septum. Uten andre misdannelser er tilstanden fysiologisk som ved en stor VSD. Behandlingsmessig kan

varig palliasjon i form av banding, Fontan-operasjon eller hjertetransplantasjon komme på tale. En såkalt septasjonsoperasjon, hvorved et nytt kunstig ventrikkelseptum konstrueres kan i enkelte tilfelle komme på tale.

Hypoplastisk venstre hjerte syndrom

En karakteristisk misdannelse med en stor høyre ventrikkel som munner ut i en stor arteria pulmonalis. Venstre ventrikkel er liten, undertiden kun mikroskopisk og uten inflow. Aorta proksimalt for avgangen av truncus brachiocephalicus er rudimentær og forsyner coronararteriene gjennom tilbakestrømning fra ductus. Siden hele kroppens blodforsyning er avhengig av blodstrøm gjennom ductus fra pulmonalarterien er ductus lukning fatal, som regel i første levemåned. Det kirurgiske alternativ er enten en serie på tre operasjoner, hvorav den siste er en Fontan operasjon, eller hjertetransplantasjon. Resultatene er forløpig ikke særlig oppløftende, og det anbefales oftest at man avstår fra operativ behandling.

Lungekirurgi

Kirurgisk behandling av lungesykdommer er aktuelt ved lungesvulster (primære og metastaser), ved thoraxskader med pneumothorax, skader på bronchialtreet, blødninger og ved spontanpneumothorax.

Valg av operasjonsmetode og kirurgisk tilgang vil være avhengig av etiologi og utbredelse av sykdom/skade, av pasientens preoperative lungefunksjon og forventet påvirkning av lungefunksjonen som en direkte følge av inngrep der lungevev må fjernes.

Den preoperative vurderingen før elektive inngrep baserer seg på måling av enkle lungefunksjonstester som FVC og FEV₁ samt ventilasjons- og perfusjonsundersøkelser av lunge/lungekretsløp. Pasientens kliniske lungestatus kan også vurderes med enkle midler, tåler han/hun å gå i trapper??

Kontraindikasjoner mot lungekirurgi som innebærer reseksjon av lungevev vil være:

1. Forventet vitalkapasitet < 40 % av det normale for kjønn/alder etter operasjonen
2. Forventet FVC < 1.5 liter og FEV₁ < 1.0 liter etter operasjonen
3. Hypoventilasjon, P_aCO₂ > 6.5 kPa, øket pulmonalarterietrykk
4. Hjerteinfarkt mindre enn 3 måneder siden

Alder i seg selv er ingen kontraindikasjon, men medfører øket risiko for operasjonsmortalitet (ca. 1.5 % for pasienter under 60 år, ca. 7 % for pasienter over 70 år).

Operasjonsprosedyrer

1. Pneumonectomi:

Dette medfører fjerning av hele lungen på den ene siden. Ofte vil den patologiske lungen allerede ha en betydelig redusert gassutveksling, pasienten kan være funksjonelt delvis pneumonectomert. En pneumonectomi vil anslagsvis redusere vital- og totalkapasiteten med ca. 25 - 40 %, og FEV₁ med ca. 25 - 30 %.

2. Lobectomi/bilobectomi:

Dette innebærer kirurgisk fjerning av en eller to lungelapper (h. side), den kirurgiske fjerningen av vev følger de anatomiske grenser.

3. Segmentreseksjon:

Dette innebærer kirurgisk fjerning av en eller flere segmenter i en lungelapp og følger også anatomiske grenser.

4. Kilereseksjon:

Dette innebærer fjerning av større eller mindre lungeavsnitt, reseksjonen følger ikke de anatomiske grenser når det gjelder lungevev og bronchialtreet.

Komplikasjoner i forbindelse med lungekirurgi vil være blødning, bronchialfistel med luftlekkasje, infeksjon og emboli.

Spontanpneumothorax

Etiologi:

1. Ruptur av emfysematøs bulla på lungeoverflaten
2. Tumor, infeksjon, silicose (sjelden)

Symptomer:

- Spontant innsettende ensidige brystmerter
- Respirasjonsavhengige smerter
- Evt. dyspnoe

Funn:

- Svekket respirasjonslyd
- Hypersonor perkusjonslyd
- Redusert respirasjonsbevegelse
- Evt. cyanose

Suppl. u.s.:

- Rtg. thorax (bilde i expirasjon ved tvil)
- Arterielle blodgasser

Behandling:

- Innleggelse ØHj for vurdering/behandling
- Hurtig punksjon ved mistanke om overtrykk
- Observasjon/exsufflering/thoraxdrenasje

Residiverende spontanpneumothorax:

Residiverende pneumothorax (2-3 ganger) skyldes for alle praktiske formål ruptur av emfysematøse bullae lokalisert til lungetoppene. Bullae er ofte vanskelig å oppdage på vanlig rgt. thorax.

Den kirurgiske behandlingen av residiverende spontanpneumothorax vil være **bullareseksjon** enten ved thoracotomi eller ved thoracoskopisk kirurgi.

Lungesvulster

Lungesvulster kan inndeles i benigne og maligne. De **maligne** svulstene inndeles i **primære** og **sekundære**. De primære utgår fra lungevev og bronchier, de sekundære er spredning av cancervev fra kreftsykdom annet sted i organismen.

Benigne lungesvulster kan histologisk klassifiseres som hamartom, fibrom, chondrom, lipom eller leiomyom.

De **maligne, primære lungesvulstene** klassifiseres histologisk slik:

Plateepitelcancer	~ 40 %
Småcellet anaplastisk cancer	~ 27 %
Adenocarcinom	~ 18 %
Andre maligne/semimaligne	~ 15 %

Symptomer/funn:

Lungesvulster oppdages ofte tilfeldig som rundskygge(r) ved rgt.thorax tatt av annen årsak eller som ledd i diagnose/rutineoppfølging ved cancersykdom. Symptomer forøvrig er uspesifikke; hoste, dyspnoe, hemoptyse, pneumoni og feber. NB! Risikofaktorer.

Ved primær lungecancer kommer symptomene og derved også diagnosen ofte sent i forløpet. Ved tidspunktet for diagnose finner en intra- og/eller extrathoracale metastaser hos 60 - 70 % av pasientene. Særlig har småcellet anaplastisk cancer metastasert før diagnosen er stillet.

Intrathoracale metastaser kan gi pleuraeffusjon, heshet og evt. brystmerter. Extrathoracale metastaser finner en oftest i lymfeknuter, hjerne, beinvev, lever, hud og binyrer. Systemiske manifestasjoner ved metastaser fra primær lungecancer vil være vekttap, nevrologiske utfall, anemi, fingerklubbing.

Diagnostikk:

Ved diagnose av lungesvulster er det tre viktige faktorer som må avklares før valg av behandling der kirurgi, strålebehandling og/eller kjemoterapi er aktuelle valg.

Eksakt tumordiagnose:

- Cytologi av sputumprøver
- Bronchoskopi med børstecytologi eller biopsi til histologi
- Transbronchial/percutan finspissbiopsi av tumor
- Mediastinoskopi med biopsi evt.
- Explorativ thoracotomi evt.

Tumorutbredelse:

- Rtg. thorax i to plan, CT-thorax
- Mediastinoskopi ved mistanke om mediastinal spredning
- Extrathoracale metastaser (CT cerebri, skjelett scintigrafi)

Forventet lungefunksjon etter kirurgi?

Ut fra preoperativ lungefunksjons-undersøkelse kan man bare grovt anslå hva fjernelse av en viss brøkdel av lungevevet vil bety for den postoperative funksjon. I den tumoraffiserte del av lungen vil der nemlig ofte være nedsatt funksjon (pga bronchial/sirkulatorisk stenosing) og de øvrige lungeavsnitt vil ofte i noen grad kunne kompensere for det tapte lungevolum. Kombinert ventilasjons/perfusjons-scintigrafi kan tillate en bedre prediksjon.

Klassifisering av primær lungecancer:

Primær lungecancer klassifiseres etter *TNM-systemet* (Tumor, lymfeknuter, metastaser)

Tumorklassifisering:

T0	Ingen påvisbar tumor
T _x :	Okkult cancer (cancerceller ved sputumcytologi, kan ikke fastsette lokalisasjon)
T _{is} :	Carsinoma in situ (cancerceller ved børstecytologi uten påvist tumor)
T ₁ :	Tumor < 3 cm diameter fritt omgitt av lungevev
T ₂ :	Tumor > 3 cm eller sammenheng med pleura/lungeoverflate
T ₃ :	Tumor med innvekst i pleura/pericard/brystvegg
T ₄ :	Tumor med innvekst i mediastinum/store kar/diafragma

Lymfeknutespredning:

N ₀ :	Ikke påvist lymfeknutespredning
N ₁ :	Lymfeknuter innenfor lungen
N ₂ :	Lymfeknutespredning i mediastinum/langs trachea
N ₃ :	Lymfeknutespredning til motsatte lunge/scalenus

Fjernmetastaser:

M ₀ :	Ingen
M ₁ :	Spredning til andre organer

Stadiumsinndeling av lunge/bronchialcancer:

Okkult ca.:	T _{x,s} N ₀ M ₀
Stadium 0:	T _{is} N ₀ M ₀
Stadium IA:	T ₁ N ₀ M ₀
Stadium IB	T ₂ N ₀ M ₀
Stadium IIA:	T ₁ N ₁ M ₀
Stadium IIB:	T ₂ N ₁ M ₀ og T ₃ N ₀ M ₀
Stadium IIIA:	T ₃ N ₀ M ₀ og T ₁₋₃ N ₂ M ₀
Stadium IIIB:	N ₃ M ₀ og T ₄ M ₀
Stadium IV:	M ₁

Hvem skal opereres?

Målet for den kirurgiske behandlingen er å oppnå radikal fjernelse av primærtumor samt evt. lokale metastaser. Derfor opereres pasienter med:

Stadium I + Stadium II + noen få i Stadium IIIA

Tilleggsbehandling med stråleterapi vil være aktuelt der det ved granskning av operasjonspreparatet viser seg at primærmålet ikke var nådd.

For de fleste med Stadium III og alle i Stadium IV har operasjon ingen hensikt. I disse tilfellene vil kjemoterapi og/eller strålebehandling kunne gi en viss palliasjon.

Operativ behandling av lungemetastaser:

Sekundære lungesvulster skyldes metastaser, vanligvis fra primærcancer (carsinom) i colon/rectum, nyrer, mamma, testikler, uterus eller hud (malignt melanom) og sarcomer (eks. osteogent sarcom, fibrosarcom).

Diagnose stilles ved påvisning av multiple evt. solitær rundskygge på rtg. thorax.

Kriterier for å operere lungemetastaser:

Primærtumor må være radikalt fjernet og uten recidiv og alt metastasevev må kunne fjernes.

Ingen metastaser utenom i lunger

Adekvat forventet postoperativ lungeoperasjon. Det vil si at pasienten må tåle den nødvendige kirurgi.

Andre faktorer av betydning:

Primærtumors type viktig:

Av carcinomene gir metastaser fra testis-cancer langt de beste resultater, det er angitt opptil 67% 5-årsoverlevelse.

Av sarkomene er behandling av bløtdelssarkomer det som gir best resultat ; 3-års overlevelse fra 34 –46% og 5-årsoverlevelse på 25 – 35%.

Det sykdomsfrie intervall fra primærtumor er behandlet og metastaser opptrer er av betydning, jo lengre tid desto bedre resultater. Det er noe uenighet om hvor grensen går, det angis fra 1 til 2,5 år

Antall metastaser har også betydning jo flere desto dårligere resultat

Operasjonsmetode:

Fortrinnsvis lokale reseksjoner med minimal fjerning av friskt lungevev. Laserbehandling/reseksjoner ser ut til å gi lovende resultater

Resultater etter operativ behandling av lungesvulster

For maligne primærsvulster i lungene er overlevelsen gjennomgående kort. Den er avhengig av svulstens histologiske type og differensieringsgrad samt av stadium. For veldifferensierte tumor typer i stadium I kan man regne med 45 – 50 % 5 års overlevelse. Carsinoid-svulster i lunge står i en særstilling ved at de sjelden metastaserer, selv om lokalt residiv forekommer.

Volumreducerende lungekirurgi

Ved solitære store lungeblærer kan lungekapasiteten nedsettes gjennom sammentrykning av normalt lungevev. Det er anerkjent behandling å fjerne disse blærer operativt ved dyspnoe eller objektive tegn på nedsatt lungefunksjon.

Ved sekundært diffust lungeemfysem kan også reseksjon av de minst funksjonsdyktige deler av lungen komme på tale. Forutsetningen er betydelige symptomer, som regel surstoffavhengighet og ujevn distribusjon av emfysem.

Den operative behandling består i reseksjon av de minst eller ikke funksjonsdyktige deler av lungen, som regel fortil oppad. Lukkingen av reseksjonsflaten kan by på betydelige tekniske problemer pga. det emfysematøse vev, og det oppstår lett luftlekkasje.

Effekten av operativ behandling er varierende. Det som oppnåes er vesentlig en reduksjon av det residuale lungevolum og dermed relativ økning av vitalkapasitet i forhold til totalt lungevolum samt mindre intrapulmonal shunting og bedre oksygenering. Behandlingen er risikabel og ressurskrevende.

Mediastinum

Mediastinum er den del av thorax som befinner seg mellom de to pleuralkaviteter og utenom pericard. Lidelser i de store kar, øsofagus og trachea/bronchier omtales annetsteds. Ofte skiller man mellom fremre mediastinum, foran bronchiene, og bakre mediastinum. I den praktiske klinikk dreier lidelser i mediastinum seg, med denne begrensning, om svulster av forskjellig genese og malignitet.

Mediastinalsvulster

- *Intrathoracalt struma*
- *Thymomer*
- *Lymfomer*
- *Cyster*
- *Embryonale svulster*
- *Neurogene svulster (neurinom, neurofibrom, scwannom)*
- *Primært carsinom*

Hyppighet og symptomer av mediastinale svulster (struma og primært carsinom ekskludert)

Type	Pct
Thymomer	12
Lymfomer	13
Cyster	21
Pericardiale	7
Bronchogene	9
Enteriske	2
uspesifikke	3
Embryonale	17
Neurogene	24
andre	13

Thoraxvegg

Reseksjon av thoraxvegg

Ved tumores med primær lokalisasjon i thoraxveggen kan deler av denne fjernes. Som oftest dreier det seg om ossøse tumores som osteochondro-sarcom. En eller flere ribber med intercostalmuskulatur kan fjernes. Ved større defekter implanteres en kunstmembran i stedet. Ved affeksjon av det subcutane/cutane vev kan kombinerte inngrep med thoraxkirurg og plastikk-kirurg bli aktuelle med dekning av lapper med muskel/hud.

Thoraxplastikk

Medfødte deformiteter i thoraxveggen kan korrigeres:

Pectus excavatum (hulbryst)

Ved moderate deformiteter er indikasjon kun kosmetisk og bør overveies grundig. Ved uttalte defekter kan nedsatt lungefunksjon forekomme og meget sjelden dysphagi og nedsatt hjertefunksjon pga inflow-hinder.

Pectus carinatum (fuglebryst)

Denne noe sjeldnere anomali har vanligvis kun kosmetisk betydning.

Operativ behandling

Ved begge tilstander forkortes de affiserte ribbebrusker. Sternum deles med tversgående kilereseksjon og korrigeres. En innsettelse av understøttende stålsplil som fjernes etter ett år kan ofte bli aktuell. Operasjonen medfører betydelige postoperative smerter og flere ukers invalidisering. Ideell korreksjons alder 5-6 år.

Thoraxapertursyndrom

Dette sjeldne syndrom har tilknytning til så vel neurokirurgi, karkirurgi, ortopedi som thoraxkirurgi. Kanskje av den grunn faller disse pasienter mellom flere stoler og går ofte ubehandlet og invalidiserte gjennom flere år. Symptomene fører dessuten pasientene inn i den store gruppen av nakke/skulder/armsmerter som gjerne oppfattes som psykosomatiske lidelser med liten mulighet for kurativ behandling.

Definisjon

Syndromet omfatter lidelser som skyldes kompresjon av plexus brachialis, arteria axillaris eller vena axillaris i thoraxaperturen

Synonymer og relasjoner

Thoracic outlet syndrom, scalenus-syndrom, halsribbe

Etiologi

Anomalier eller skader på 1 ribbe, halsribbe med tilheftede ligamenter, anomale ligamenter mellom 7 halsvirvelverrtag og 1. ribbe, anomale muskler (scalenus minimus) eller ligamenter, holdnings anomalier eller hypertrofi av scalenusmuskulatur.

Symptomer

Neurologiske:

Utstrålende smerter svarende til nedre og midtre plexusfacicler (innside overarm, ulnart i underarm og de ulnare 2-3 fingre). Utløses av tung bær, ryggsekk, arbeid med armen over horisontalnivå. Svekkelse, eventuelt atrofi av thenar og hypothenarmuskulatur. Nedsatt finmotorikk.

Arterielle:

Ischemiske smerter i underarm/hånd - særlig ved elevert arm. Stenoseringen av a. axillaris kan føre til poststenotisk dilatasjon og aneurismedannelse. Dette leder typisk til repeterte små embolier til hånd og fingre.

Venøse:

Hevelse i hånden, særlig ved arbeid med armen elevert. "Primær" axillaris trombose (Paget-Schroetters syndrom, "Effort thrombosis"). Ved denne tilstand hos unge mennesker bør alltid diagnosen overveies.

Diagnose

De *neurologiske* symptomer er dominerende og finnes isolert hos 90 % av pasientene.

Diagnosen stilles ved anamnese og påvisning av uttalt plexusømfintlighet. Provokasjonstest ("Hands up" - abdukasjon og utadrotasjon av skulderen) vil oftest være positiv.

Differensialdiagnoser: Rotaffeksjon (cervical osteochondrose), ulnaris/medianus entrapment (Obs canalis carpi syndrom).

Ved *arterielle* symptomer er ofte ledsagende neurologiske symptomer tilstede. Doppler eller arteriografi. *Venøse* symptomer er ofte isolerte. Venografi.

Behandling

Ved moderate neurologiske symptomer: Fysioterapi mot sekundære muskelaffeksjoner og holdningskorreksjon med trapezius-styrkning. Ved invalidiserende smerter, venøs affeksjon eller tidlig arteriell affeksjon: Reseksjon av 1. ribbe.

Ved isolert arteriell affeksjon med aneurismedannelse: Ligatur av arteria axillaris med carotico-axillær bypass (Vena saphena)

Reseksjon av 1. costa:

Den foretrukne tilgang er transaxillært. 1. costa resceseres fra bruskevergang fortil til angulus baktil sammen med evt. patologiske ligamenter, muskler eller halsribbe større enn 2.5 cm.

Resultatene er gode ved kritisk indikasjonsstilling: 75 % av pasientene blir bedre eller symptomfrie.

Thoraxskader

Costafraktur

Skade:

- Direkte traume, eventuell klemskade.
- Iblant spontant ved hostetokter hos eldre.

Symptomer:

Respirasjonsavhengige lokaliserte smerter, stikkende smerte ved dyp inspirasjon og hoste. Smertene kan gjerne være moderate straks etter skaden, men blir verre i løpet av første uke og fører gjerne til legekonsultasjon først flere dager senere.

Funn:

Distinkt palpasjonsømheter ved direkte trykk over bruddstedet over en eller flere costae. Indirekte ømheter ved press mot thorax forfra eller fra sidene, smerte lokalisert til bruddet. Ved ukompliserte tilfeller normal respirasjons- og perkusjonslyd over lungene.

Røntgen:

Ved udisloerte fracturer og fissurer er den radiologiske diagnose nesten umulig (men diagnostiseres ved CT). Det viktige er å utelukke pneumo-/hematothorax hvis dette ikke med sikkerhet kan utelukkes klinisk ved auskultasjon/perkusjon.

Komplikasjoner:

Atelektase/pneumoni, særlig hos eldre p.g.a. smerte og dårlig utluftning av lungeavsnitt.

Ved multiple costafracturer (>4) er respirasjons-problemer sannsynlig, pasienten innlegges.

OBS blodgasser, evt. respirator!!

Pneumothorax/hematothorax

(se foran)

Bronchialruptur

Stor vedvarende luftlekkasje, man får ikke lungen i vegg. Diagnose Bronchoscopi og CT

Thorax

Behandling:

Smertestillende, f.eks. Paralgin Forte 1-2 tbl inntil 6 tbl dgl. en ukes tid og 3 - 6 ukers sykemelding for de med fysisk arbeid. Bandasjering ikke nødvendig (og kan være ugunstig ved hemning av respirasjon).

Ved pneumothorax eller hemothorax evt punksjon eller dreninnleggelse. Ved bronchialruptur operativ rekonstruksjon.

Diff.diagnoser:

- muskulært betingete smerter
- pneumoni (ikke traume, feber, funn v. auskultasjon)

COSTAFRAKTUR ER EN KLINISK DIAGNOSE

Flail-chest

Ved fractur på tre eller flere costa på to (eller flere) steder, vil denne delen av thoraxveggen bli ustabil og få paradoks bevegelse i relasjon til respirasjonssyklus. Dette vil gi dårlig gassutveksling og utlufting av aktuelle lunge.

Funn:

Paradoks bevegelse av deler av thoraxveggen som beveger seg innover ved inspirasjon og utover ved expirasjon. Kan resultere i hypoksi og CO₂-retensjon. **Livstruende.**

Førstehjelp:

Stabilisering av thoraxveggen. Leies med skadet side ned. Evt. intubering, overtrykksventilering m. bag. **Innlegges ØHj.**

Behandling:

Intubering og ventilering -evt CPAP-behandling i moderate tilfelle.

Sternumfraktur

Skade:

Direkte traume mot sternum (bilratt), traume p.g.a. bilbelte.

Symptomer:

Smerter fortil i thorax.

Funn:

Direkte palpasjonsømheter, evt. palpabelt step ved dislokasjon, excoriasjon eller hematom i huden etter traumet/bilbelte.

Rtg.:

Fracturlinje i corpus sterni med evt. dislokasjon (spesialprojeksjon)

Komplikasjon.:

Hjertekontusjon.

Behandling:

Ø.Hj-innleggelse; observasjon i noen dager etter skaden, en sjelden gang operativ reposisjon ved stor dislokasjon)

- smertelindring
- Ekko cor (hemopericard, ventrikkel-kontusjon)
- Ekg
- monitorering for hjerterytmie
- Enzym-bestemmelse m.h.p. myocardskade

Kompresjonsskader

Ved kraftig kompresjon av brystkassen (overkjørsel av bilhjul, klemskader, sikkerhetsbelte) kan lesjoner i lunger og mediastinum oppstå - undertiden, særlig hos barn, uten åpenbare skader i brystveggen

- Lungekontusjon
- Bronchialruptur
- Diafragmaruptur
- Hjertekontusjon/ruptur

Penetrerende skader**Skade:**

Skuddskade, knivstikk, andre gjenstander som penetrerer thoraxveggen

Funn:

Pneumothorax, subcutant/mediastinalt emfysem, evt. massiv blødning/sjokk ved skade på hjerte og store kar

Førstehjelp:

Behandle/forebygge blødningssjokk, **ikke fjerne** fremmedlegemer som penetrerer thoraxveggen på skadestedet, stabiliser/fikser den penetrerende gjenstanden, punksjon ved evt. overtrykkpneumothorax, Thoraxdrenasje, pericardpunksjon. **ØH**-innleggelse.

Behandling:

Thoraxdrenasje. Evt. thoracotomi for fjerning av fremmedlegeme, reparasjon av skader i hjerte, store kar og bronchier

Aksellerasjonsskader

Ved fall fra store høyder eller kraftig oppbremsing som ved bilkollisjon eller flystyrt kan de tyngre organer som hjerte og aorta bli utsatt for så stor akselerasjon at rives løs i sitt feste. (Se aortaskader).

Oversikt - thoraxskader

Skademekanisme	Kompresjon	Penetrasjon	Akselerasjon
Brystvegg	Costafraktur*	blødning	sternumfraktur
Pleura	hematom	pneumothorax	
Lunge	Kontusjon hematom	pneumothorax bronhialblødning	bronchialruptur
Hjerte	Kontusjon Klaffeskader	perforasjon Tamponade	aorta asc. ruptur
Aorta		perforasjon	Istmusruptur
Diafragma	ruptur	Lever/miltskade	ruptur

* costafrakturer kan lede til sekundær penetrasjon

Diagnostikk ved livstruende thoraxskade

	trykkpneumothorax	hjetetamponade	Flail chest	Hemothorax
Dyspnoe	+++		++	+(++)
Cyanose	++	++	+	
halsvenestuvning	+	+++		
Asymmetrisk resp.bevegelse	+		+++	+

Primær behandling

SMERTELINDRING
OKSYGEN
SIDELEIE (SKADESIDE NED)

EVENTUELT:

INTUBASJON (Flail chest -bronchialblødning)
PLEURAPUNKSJON (Trykkpneumothorax)
PERICARDPUNKSJON (Tamponade)

Transplantasjon

Hjertetransplantasjon

Siden den første hjertetransplantasjon i 1968 har denne behandlingsform gjennomgått flere stadier. Etter de første 5 år med gjennomgående nedslående langtidsresultater lyktes de Shumway og hans team i SanFrancisco å systematisere operasjon, etterbehandling og kontroll, særlig med cytologi ved hjertebiopsi, slik at langtidsresultatene etter hvert ble akseptable. Etter innføring av Cyclosporin har resultatene blitt ytterligere forbedret og behandlingsformen har spredd seg til alle vestlige land, dog med en viss sentralisering.

Teknikken forutsetter en hjernedød giver med et godt fungerende hjerte, som kan uthentes etter cardioplegi og nedkjøling, og reimplanteres etter få timers (helst under to) kald ischemi. Ved den isotope transplantasjonsteknikk sutureres giverhertet mot resipient ved en atriesutur og sutur av aorta og av pulmonalis, dog slik at donorhertet beholder sin sinusknute intakt.

Ved tilfredsstillende donorhjerte med adekvat størrelsesforhold og uten stor grad av hjertesvikt hos mottager, er primærmortaliteten meget lav. Gjennomgående er 5 års overlevelse ca 85 % hos voksne, lavere hos barn.

Indikasjonen er gjennomgående forventet levetid mindre en et halvt år ved annen behandling. Begrensingen er tilbud av donorhjerter. ABO blodforlikelighet er et absolutt krav. HLA antistoff kartlegging utføres, men har mest prognostisk betydning.

Pasientene behandles med en kombinasjon av steroider, cytostatiske immunosuppressive medikamenter (hvorav Cyclosporin) og antithymocytserum. Regelmessig og ved mistanke om forkastingsreaksjon utføres transvenøs hjertebiopsi. Profylaktisk antibiotika og rask reaksjon på infeksjon er obligat. Doseringen balanseres mellom truende forkastning/infeksjon og bivirkninger av medikamentene.

I Norge utføres 30 - 40 transplantasjoner i året, og behandlingen er sentralisert til Rikshospitalet.

Lungetransplantasjon

Ensidig lunge-transplantasjon utføres vanligvis ved bruk av hjerte/lungemaskin, selv om det ikke er strengt nødvendig. Tendensen går i retning av enkelt-lunge transplantasjon, eventuelt dobbeltsidig i to seanser. Resultatene er rimelig gode, men donor tilgangen er enda mer begrenset enn for hjerte.

Hjertelungetransplantasjon

Ved medfødte hjertefeil som har resultert i Eisenmenger-utvikling eller ved primær pulmonal hypertoni med utviklet cor pulmonale må både hjertet og lunger utskiftes. Også tilstander som krever dobbeltsidig lungetransplantasjon kan behandles tilsvarende selv om hjertet er normalt fungerende. Resultatene er betydelig dårligere enn for hjertetransplantasjon, både for primær og sen-overlevelse.

Xeno-transplantasjon

Transplantasjon av organer fra andre arter utløser en sterk komplementaktiveringsreaksjon i tillegg til antistoffdannelse og alle slike forsøk har hittil vært mislykket. Ved genmanipulering kan stimulus for komplementreaksjonen fjernes eller sterkt svekkes. I nær fremtid vil forsøk bli i gang med transgene griser som givere. Genmanipulering som reduserer antistoffreaksjoner er teoretisk mulig, men er svært langt fra praktisk realisering.

Prosedyrer

Pleurapunksjon

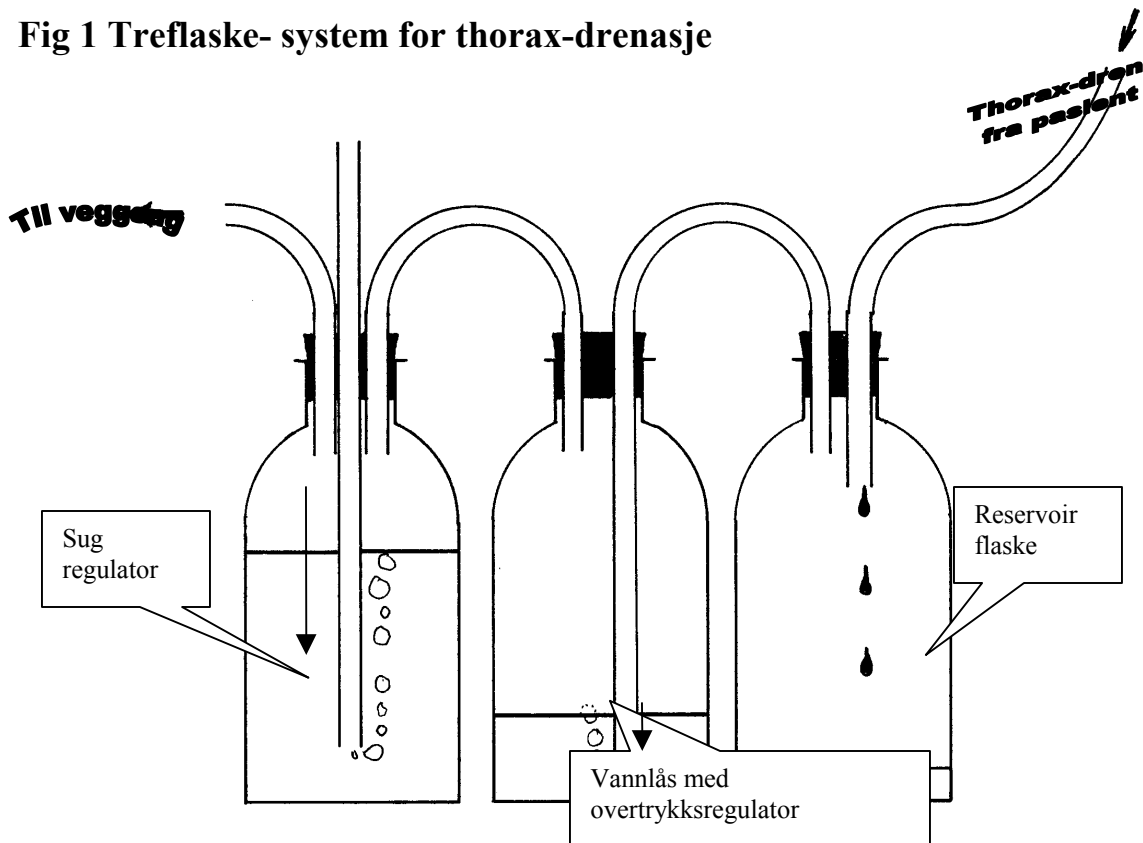
Ved en mindre pneumothorax eller hydrothorax kan man punktere pleura med grov kanyle og sprøyte med treveiskran. Ved pneumothorax punkteres i overkant av 3 ribbe i medioclavicular-linjen – ved hydrothorax gjerne i 8 igr under scapularspissen. Det anesteseres først med tynn kanyle, dernest med litt lokalanestesi i sprøyten påsettes en grov kanyle som stikkes inn med lett trykk på sprøyten. I det pleura nåes glir væsken lett inn. Ved større pneumothorax eller hemothorax legges et dren inn.

Innleggelse av thoraxdren

Pneumothorax uten blødning kan med fordel dreneres med tynne dren som legges inn med Seldinger teknikk (= punksjon med tynn nål og innføring av en myk mandreng gjennom nålen som så fjernes og kateteret føres over mandrengen og ved hjelp av mandrengen legges drenet inn på plass). Ved tyntflytende pleuraveske kan også denne teknikken brukes. Drenet legges da inn ved hjelp av ultralyd for å finne det mest hensiktsmessige punksjonssted.

Ved blødning bør vanlige thorax dren 28 – 32 french brukes. Innlegges i fremre axillarlinje i 4. el 5. intercostalrom. Beste teknikk er å legge hudsnitt ca 2 cm i intercostalrommet nedenfor det man planlegger å føre drenet inn igjennom. Det lages en kanal med en peang som føres inn i overkant av ribbenet og man kontrollerer med en finger at man er kommet til rett sted i pleurahulen. Evt. kan man palpere lungens bevegelser. Drenet lar seg da lett føre inn i pleura hulen, evt ved hjelp av en peang. Mandreng i drenet må aldri brukes. Hudsnittet sikres med en U-sutur; kombinert for feste av dren og til adaptasjon av såret ved fjernelse av drenet. Dren av denne type må kobles til treflaske-system for kontroll av sug og overtrykk. Drenet må festes til huden med plaster for å sikre drenet. U-suturen er ikke tilstrekkelig og vil alene føre til skader i huden.

Fig 1 Treflaske- system for thorax-drenasje



Thoraxdrenasje Prinsipp diagram av treflaske drenasje. Dette prinsippet anvendes i de fleste engangs pakker for drenasje. Første flaske fra høyre samler opp blod og sekret fra thoraxdrenet mens luft suges videre til den midterste flasken hvor en vannlås hindrer tilbake suging av luft til thorax og sikrer et undertrykk her, bestemt av vann søylen over den nederste røråpning. Suget genereres i et vegg sug men anordningen i den venstre flasken hindrer suget å overstige et undertrykk bestemt av væskens høyde over det dypeste røret.

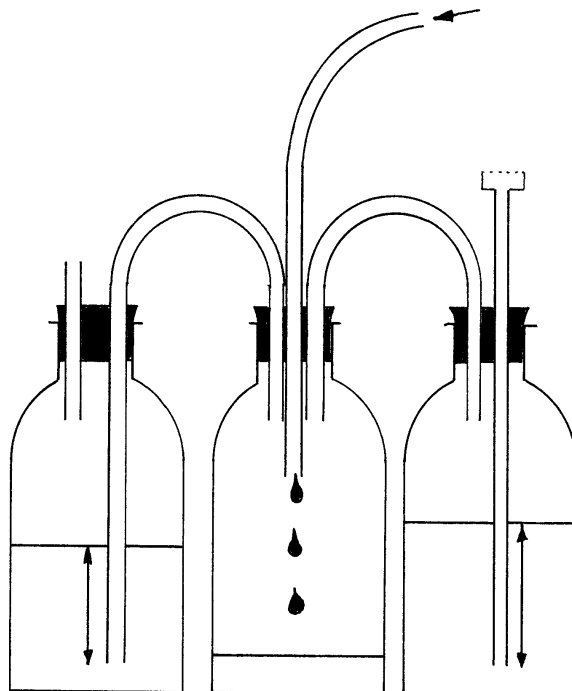


Fig. 2 Pneumonectomi drenasje

Et system uten aktiv sug må anvendes etter pneumonectomi. Prinsippskissen til venstre er gyldig også for ferdige engangssystemer hvor en væske søyle (flasken til venstre) danner en overtrykksventil. Flasken til høyre danner en undertrykksventil som vil slippe luft inn i pneumonectomikaviteten hvis undertrykket her blir for stort. Ideelt kan et bakteriefilter settes på røret som skal slippe inn luft.

Flasken i midten danner et reservoar for blod og væske.

